Aus der Universitätsklinik für Ohren-, Nasen- und Kehlkopfkrankheiten in Halle
(Direktor: Geh. Med.-Rat Prof. Dr. Denker).

1914

# Über intraorbitale Komplikationen bei akuten und chronischen Nebenhöhlenaffektionen.

Mit zehn Tafeln.

---

## Inaugural-Dissertation

zur

Erlangung der Medizinischen Doktorwürde

an der

**Vereinigten Friedrichs-Universität Halle-Wittenberg**

von

Karl Josef Hilfrich,
approb. Arzt aus Camberg,
Oberarzt in der Kaiserlichen Schutztruppe für Kamerun.

**Halle 1914.**
Druck von Carl Ritter, G. m. b. H., Wiesbaden.

Gedruckt mit Genehmigung der Medizinischen Fakultät der Universität Halle a. S.

Referent: Geh. Med.-Rat Prof. Dr. Denker.

**Veit**
z. Z. Dekan.

Meiner lieben Mutter

gewidmet.

Digitized by the Internet Archive
in 2026

https://archive.org/details/IA40153712_0566

(Aus der Universitätsklinik für Ohren-, Nasen- und Kehlkopfkrankheiten in Halle [Direktor: Geh. Med.-Rat Prof. Dr. Denker].)

# Über intraorbitale Komplikationen bei akuten und chronischen Nebenhöhlenaffektionen.

**Von Karl Josef Hilfrich,**

Oberarzt beim 4. Magdeburgischen Infanterie-Regiment Nr. 67, kommandiert zur Universitätsklinik für Ohren-, Nasen- und Kehlkopfkrankheiten in Halle a. S

Mit 10 Abbildungen auf Tafeln I—X.

Mit dem Aufschwung der Rhinologie ist die Erkenntnis der intraorbitalen Erkrankungen bei oder im Gefolge von Nasenleiden einhergegangen. Die verschiedensten Augenkrankheiten führte man jetzt auf Erkrankungen der Nase zurück. So sah man asthenopische Beschwerden bei chronischer Verstopfung der Nase, Kongestion nach dem Ciliarkörper des Auges infolge von Galvanokaustik der Nasenschleimhaut, Iritis, sowie Exophthalmus bei Eiterung der Nase oder ihrer Nebenhöhlen. Und in der Tat, häufiger als man früher glaubte, sind die Erkrankungen der Augenhöhle mit denen der Nasenhöhle in ursächlichen Zusammenhang zu bringen, und das gilt namentlich von den akuten und chronischen Nebenhöhlenaffektionen. Während man früher vielfach annahm, dass die orbitalen Entzündungen durch eine Erkrankung der Nebenhöhlen eine weitere Komplikation erfahren könnten, haben allmählich unsere verfeinerten diagnostischen Kenntnisse uns gezeigt, dass wir entzündliche Orbitalerkrankungen erst dann als primär entstanden annehmen dürfen, wenn Nebenhöhlenaffektionen auszuschliessen sind. Wenn auch schon Hyrtl darauf hingewiesen hat, dass die Blutgefässe der Augenhöhle zu den benachbarten Höhlen, vorzüglich der Nasenhöhle, in Beziehungen stehen, und dass sich daraus mehrere der bekannten Sympathien des Sehorgans mit dem Inhalt nachbarlicher Höhlen des Kopfes erklären lassen, so wurden uns doch erst durch die neuesten anatomischen Forschungen die Beziehungen zwischen Auge und Nase verständlich. Insbesondere haben wir dadurch einerseits eine Erklärung gefunden,

warum akute und chronische Nebenhöhlenaffektionen intraorbitale und intrakranielle Komplikationen verursachen können, ohne dass wir makroskopisch einen direkten Zusammenhang feststellen können; und andererseits wurde dadurch unsere Indikation und unsere Therapie präziser und diese dadurch auch erfolgreicher. Dass verschiedene Affektionen der Nasenhöhle, wie Schleimhauterkrankungen der Nase, Anomalien der Muscheln und des Septums allein eine Erkrankung des Auges bedingen können, steht jetzt fest. Den Hauptanteil bilden aber sicher die Erkrankungen der Nasennebenhöhlen. Dies erklärt sich wohl aus der exponierten Lage der Orbita, die auf drei Seiten vollständig von Nebenhöhlen umgeben ist, unten von der Kieferhöhle, medial von den Siebbeinzellen, oben von der Stirnhöhle. Auch die Keilbeinhöhle kommt dabei in Betracht; sie erstreckt sich zwar nicht immer bis an die Orbita, aber an ihren oft nur papierdünnen und lückenhaften Wänden liegen folgende mit dem Orbitalinhalt in enger Beziehung stehende Gebilde: Oben das Chiasma nervorum opticorum, die Sinus intercavernosi, neben dem Opticus jederseits die Arteria ophthalmica, an den Seitenwänden jederseits der Sinus cavernosus, der mit den Venae ophthalmicae superiores und inferiores in Verbindung steht, manchmal auch mit der Vena centralis retinae. Die Vasa ethmoidalia sind Zweige der intraorbital verlaufenden, den Orbitalinhalt versorgenden Arteria naso-frontalis und gelangen durch die Foramina ethmoidalia in die Schädelhöhle und von hier durch die Lamina cribrosa in die Nasenhöhle, um hier die Siebbeinzellen, sowie die oberen Teile der seitlichen Nasenwand und des Septums mit Zweigen zu versorgen. Wenn wir diese anatomischen Verhältnisse berücksichtigen, werden uns die Wege klarer, auf denen rhinogene Augenleiden entstehen können. Als ätiologische Faktoren kommen dabei in Betracht: die physiologischen und kongenitalen Dehiszenzen und die zirkulatorischen Störungen. Die Venennetze und die Lymphbahnen der Nebenhöhlen spielen dabei eine wichtige Rolle. Onodi hat einen die Ethmoidalgefässe führenden Halbkanal, den Semicanalis ethmoidalis, in den Nebenhöhlen gefunden und beschrieben, eine Anomalie, der er eine grosse Wichtigkeit sowohl bei der Fortleitung der Entzündung wie bei der Entstehung einer direkten Thrombophlebitis und bei zirkulatorischen Störungen beimisst. Dieser Halbkanal zieht in verschiedener Länge vom Foramen ethmoidale anterius zur vorderen Schädelgrube an der inneren Wand der Stirnhöhle oder der Orbitalzellen, d. h. der im Orbitaldach gelegenen Siebbeinzellen. In diesem Halbkanal läuft die Arteria ethmoidalis anterior mit den begleitenden

Venen und der Nervus ethmoidalis anterior. Diese Gebilde liegen frei von der Schleimhaut bedeckt in den bezeichneten Höhlen; ferner berührt die Schleimhaut das orbitale Periost und die Dura mater. Entlang diesem Halbkanal kann sich nun der krankhafte Prozess sowohl kranial- wie orbitalwärts fortsetzen.

Ferner können durch die Verbindungen der Ethmoidalvenen mit dem duralen Venennetz und mit dem Plexus ophthalmicus die durch die kranke Schleimhaut bedeckten Ethmoidalvenen zirkulatorischen Störungen mit einer Thrombophlebitis ausgesetzt sein. Onodi fand an der vorderen seitlichen Wand der Keilbeinhöhle Gefässlücken mit zur Orbita führenden Gefässfurchen, denen er eine wichtige Rolle zuschreibt, nicht nur deshalb, weil diese Gefässfurchen auch physiologische Dehiszenzen zeigen und daher die Fortpflanzung der Entzündung oder den direkten Durchbruch begünstigen können, sondern es können auf diesem Wege ebenfalls zirkulatorische Störungen eintreten. Diese Gefässlücken und Gefässfurchen verbinden das Venennetz der Keilbeinhöhle mit dem Sinus cavernosus und dem Plexus ophthalmicus und begünstigen so Komplikationen. Obwohl der einwandfreie Beweis noch nicht erbracht ist, dass das Lymphgefässsystem der Orbita mit dem der Nebenhöhlen kommuniziert, so machen dies doch die neueren Untersuchungen von Birch-Hirschfeld ziemlich wahrscheinlich, der nicht nur ein deutliches Hervortreten von Spalträumen in dem Gewebe der Orbita nachwies, sondern auch enge Beziehungen der Lymphspalten zu den Blutgefässen feststellte.

Auch der Ductus naso-lacrymalis muss als Infektionsweg genannt werden, auf dem retrograd infektiöser aus den Nebenhöhlen stammender Eiter zur Conjunktiva und Cornea gelangen kann, um dort zur Eiterung der Conjunktiva, Corneageschwüren und zu einer Eiterung des Tränensackes zu führen, also zu denjenigen rhinogenen Augenleiden, die jeder rein ophthalmologischen Therapie Trotz bieten und die Geduld des Arztes wie des Patienten auf eine harte Probe stellen.

Zahlreich sind auch die Fälle, in denen Dehiszenzen das ätiologische Moment sind, und den dahingehenden Beobachtungen wurde besonders von Zuckerkandl und Onodi grosse Aufmerksamkeit zugewendet. Was zunächst derartige Anomalien der Kieferhöhle anlangt, so konstatierten die genannten Autoren öfters hochgradige Verdünnung ihrer Wände und in diesen mehr oder minder grosse Defekte, die namentlich in der orbitalen Wand des Antrums vorkommen und stellen-

weise mit Dehiszenzen der Lamina papyracea des Siebbeins kombiniert sind. Auch an der Stirnhöhle wurden Dehiszenzen und zwar in der orbitalen Wand gefunden, durch welche die Stirnhöhle mit der Augenhöhle kommuniziert, ferner starke Verdünnungen dieser Wand. Ausser einer vom medialen Teile des Arcus superciliaris nach oben verlaufenden Furche, die stellenweise auf ihrem Grunde Foramina aufweist, die mit der Stirnhöhle kommunizieren, kommen weiterhin für die Propagation pathologischer Prozesse folgende anatomische Varietäten in Betracht: Gefässlücken in Form kleinerer oder grösserer Löcher im Gebiete der Margo supraorbitalis und des Arcus superciliaris. Hierher gehören auch die Dehiszenzen in der Scheidewand der Stirnhöhle. Gerade diese Defekte an der Scheidewand in Form von Löchern oder verschieden grossen Lücken kommen für die Fortpflanzung der pathologischen Prozesse häufiger in Betracht; denn es ist keine Seltenheit, dass wir bei doppelseitiger Sinuitis frontalis eine Kommunikation der Stirnhöhlen konstatieren können.

Auch an den Wänden des Canalis opticus kommen Dehiszenzen vor. Untersuchungen von Onodi haben gezeigt, dass die Wand des Canalis opticus in jenen Fällen, wo sie von einer hinteren Siebbeinzelle gebildet wird, immer durchsichtig und papierdünn ist; auch die von der Keilbeinhöhle gebildete Wand dieses Kanales ist zumeist dünn. Sowohl die verdünnte Wand der Keilbeinhöhle und der hintersten Siebbeinzelle wie die Dehiszenzen im Verlaufe des Kanales erleichtern bei krankhaften Veränderungen das Fortschreiten des Prozesses auf den Sehnerv und seine Scheide und dadurch das Auftreten von schweren Sehstörungen.

Als ätiologisch wichtig sind schliesslich noch die Dehiszenzen der Papierplatte des Siebbeins zu erwähnen. Sie erklären jene Beobachtung, dass unter normalen anatomischen Verhältnissen heftiges Schneuzen ein orbitales Emphysem hervorrufen kann. Eine noch grössere Bedeutung kommt diesen Dehiszenzen in jenen Fällen zu, wo gleichzeitig eine Erkrankung der Nebenhöhlen vorhanden ist; dann ist der direkte Weg zu orbitalen Komplikationen gegeben, und diese können leicht eintreten: Durch die Perforation hindurch kann es zum Abszess, zu retrobulbären und meningealen Komplikationen kommen.

Unter Benutzung der soeben beschriebenen Fortleitungswege können die Nasenaffektionen zu den verschiedensten Formen von Krankheiten in der Orbita führen; sie können

1. durch mechanische Einwirkung eine Verlagerung der Intenta der Augenhöhle erzeugen und zwar kann diese Erkrankung zustande kommen infolge einer Raumbeschränkung, die
   a) bedingt sein kann durch eine Vorbuchtung der lateralen Wand des Siebbeinlabyrinthes (Lamina papyracea),
   b) durch sekundär entstandene periorbitale Prozesse,
2. kann der Augapfel selbst in Mitleidenschaft gezogen werden.

Auf diese Weise können dann entstehen:

a) Affektionen der Bindehaut, der Hornhaut und der Tränengänge,

b) Affektionen des Uvealtraktus,

c) Affektionen der Netzhaut und der Sehnerven.

In den meisten Fällen von orbitaler Komplikation nach eitriger Nebenhöhlenaffektion dürfte es wohl zu hochgradiger entzündlicher Schwellung der Schleimhaut kommen. Den weiteren pathologischen Vorgang haben wir uns so zu denken, dass die knöchernen Wände der befallenen Zellen in grösserer Ausdehnung eitrig eingeschmolzen werden und infolge davon werden Durchbrüche mit Destruktion nach den Nachbarzellen entstehen. Dann kann die Entzündung entlang den perforierenden Gefässen weiter in den Nachbarraum kriechen und zwar begünstigt durch eine Osteoporose. Die Gefässkanäle werden erweitert, auch durch Arrosion von der Fläche aus wird der schützende Knochen weiter zernagt. Daneben können schon früh die den Knochen durchsetzenden Gefässe, vornehmlich die Venen, thrombophlebitisch beteiligt werden und der Propagation der Entzündung Vorschub leisten; durch das Vordringen der Infektionserreger entlang den Gefässkanälen kommt es zu einer Infektion der Periorbita oder der Dura mater. Auf diese Weise kann es zur Bildung eines subperiostalen resp. extraduralen Abszesses kommen. Derselbe Vorgang spielt sich nicht selten an verschiedenen Stellen gleichzeitig ab, so dass man in frischen Fällen mehrere kleine Fistelbildungen, die nur erweiterte Gefässlöcher darstellen, beobachten kann. Das zunächst entstandene Infiltrat kann stationär bleiben, sich auch event. wieder zurückbilden oder aber meistens bei virulenter Infektion eitrig einschmelzen und damit wird eine Periorbitis externa purulenta oder ein subperiostaler Abszess entstehen. Das ernährende Periost wird abgehoben, der Knochen wird entsprechend

der affizierten Stelle eitrig einschmelzen und auf diese Weise sich eine Fistel bilden. Oft wird diese definitive Fistel im früheren Entwickelungsstadium von mehreren kleinen Fisteln umzeichnet, die dann später zusammenfliessen, wenn der dazwischen liegende Knochen zerstört ist. Ganz nach dem jeweiligen Entwickelungsstadium, in dem sich der zu behandelnde Fall bei der Operation befindet, wird man noch gar keine makroskopisch sichtbare Fistel finden, höchstens die nicht immer leicht zu sehenden erweiterten Gefässkanäle, oder wir haben in vorgeschrittenen Fällen die fertige Fistelbildung vor uns. Natürlich können sich bei ausgedehnter heftiger Entzündung und begünstigenden anatomischen Verhältnissen gleichzeitig auch mehrere grosse Fistelbildungen etablieren. Bei sehr heftigen Entzündungen kann andererseits die Infektion so vehement und rasch vordringen, dass es überhaupt gar nicht erst zu diesem eben geschilderten Hergang kommt. Die sehr virulenten Infektionserreger durchsetzen direkt nach Ulzeration der Nasenschleimhaut den Knochen, die Periorbita vermag nicht genug Widerstand zu leisten und es kommt zu bisweilen letal endigenden Infektionen, ehe die geschilderten einzelnen Entzündungsetappen sich ausbilden konnten.

Es ist wohl wahrscheinlich, dass gerade in solchen Fällen die Infektion auf dem Lymphwege so schnell fortschreitet und vielleicht dadurch so schnell eine Meningitis herbeiführt, denn eine Verbindung mit den Lymphräumen wurde durch experimentelle Untersuchung bewiesen (Quincke).

Die verhältnismäfsig dünne Periorbita vermag der Entzündung einen relativ grossen Widerstand entgegenzusetzen. Es entwickelt sich eine reaktive Periorbitis mit Verdickung und ausserdem bei heftiger Entzündung eine mehr oder weniger ausgesprochene phlegmonöse Beteiligung des Orbitalinhaltes. Die Entzündung kann nun im wesentlichen als Infiltrationsödem bei nicht durchbrochener Periorbita mit Petrusio bulbi bestehen bleiben oder aber es kann zu einer heftigen eitrigen Phlegmone des Orbitalinhaltes kommen mit Einschmelzung der Periorbita; dann schreitet die Infektion meistens nach hinten fort und führt zu Thrombophlebitis der Vena ophthalmica und eitriger Perineuritis des Sehnerven. Im weiteren Verlauf pflegt es entweder durch die Kavernosusthrombose mit Allgemeininfektion und konsekutiver Leptomeningitis oder auch ohne dieses Mittelglied zur Infektion des Subarachnoidealraums und zum Exitus letalis zu kommen. Es kann aber auch die Phlegmone des Orbitalinhaltes sich abkapseln und zur Abszessbildung führen.

Von den Symptomen dieser rhinogenen Orbital-Affektionen stehen Schwellung des Orbitalinhaltes, die dadurch bedingte Protrusio und Beweglichkeitseinschränkung des Bulbus, die Entstehung von Doppelbildern und Kopfschmerz von wechselnder Intensität im Vordergrund der Erscheinungen. Die Propagation der Krankheitsprozesse der Nebenhöhlen in die Orbita kann an verschiedenen Stellen erfolgen, je nach der ätiologisch in Betracht kommenden Nebenhöhle. Entwickelt sich der Prozess von einem Stirnhöhlenempyem aus, so entsteht gewöhnlich ein Abszess an der oberen Partie der medialen Orbita-Wand, durch den der Bulbus nach aussen und vorn verdrängt wird: öffnet sich der Abszess nach aussen, so entsteht eine Fistel im inneren Orbitalwinkel. Bei Eiterungen des Siebbeinlabyrinthes entwickeln sich Orbitalabszesse gewöhnlich in der Gegend, welche dem hinteren Teile der medialen Orbitalwand entspricht, wodurch der Augapfel nach aussen und vorn gedrängt wird; geht von einem Empyem der Keilbeinhöhle ein intraorbitaler Abszess aus, so entsteht ein Retrobulbärabszess, der den Bulbus nach vorn drängt, also zu einer Protrusio bulbi führt. Das Empyem der Kieferhöhle führt meistens zu Orbitalphlegmonen und zu Schstörungen, selten aber zu Orbitalabszessen: kommt es dazu, so wird der Bulbus nach oben und innen verdrängt. Von dieser Regel gibt es aber manche Ausnahmen, die teils durch eine abnorme Gestaltung der Nebenhöhle bedingt werden, teils dadurch, dass der an der typischen Stelle entstandene Orbitalabszess bei seiner weiteren Ausbreitung später an einem von der Ausgangsstelle entfernten Ort seine grösste Entwicklung erreicht. So kann bei einem Stirnhöhlenempyem, wenn sich diese Höhle weit in die Schläfengegend hinein ausbuchtet, der Orbitalabszess sich in der oberen äusseren Orbitalwand entwickeln und eine Entzündung der Tränendrüsen vortäuschen; besitzt die Stirnhöhle nach hinten eine weite Bucht, so kann ein Retrobulbärabszess entstehen und der Augapfel nach vorne gedrängt werden. Aus dieser Verdrängung des Bulbus resultieren sekundär funktionelle Störungen: Die Bewegung des Bulbus wird beeinträchtigt und es entsteht Doppelsehen. Die Papille kann dabei ganz normal sein. Bei Entzündungen im peribulbären orbitalen Bindegewebe mit oder ohne Abszessbildung handelt es sich zumeist um die direkte Ausbreitung einer Entzündung, die sich von den Cellulae ethmoidales oder dem Sinus frontalis durch die papierdünnen Knochenplatten, die diese Hohlräume von dem Inhalt der Orbita trennen, Bahn bricht, oder die Überführung geschieht durch Thrombenbildung

in den Venenverbindungen zwischen dem Venenplexus der Orbita und der Nebenhöhlen oder längs der Nervenscheiden. Der akut auftretende Exophthalmus kann zuweilen das einzige äussere Symptom eines Nebenhöhlenleidens sein. Gerade für die orbitalen Komplikationen im Anschluss an akute Nebenhöhlenerkrankungen ist dieses Symptom, plötzlich auftretender Exophthalmus, von grösster Wichtigkeit, wie einige Krankengeschichten, die am Schluss der Arbeit folgen, deutlich zeigen werden. Häufiger noch verursachen die Nebenhöhleneiterungen, wenn sie Anlass zu peribulbären oder retrobulbären Infiltrationen geben, Phlegmone und Abszessbildungen, die durch die Schleimhautfläche der Palpebrae hindurchzubrechen pflegen.

Die Gefahr ist bei Orbitalphlegmone sehr gross, denn einesteils kann das Auge verloren gehen, andernteils kann das Leiden auf das Gehirn übergreifen und durch Hirnabszess und Meningitis den Tod herbeiführen. Vergrösserung der vorderen Cellulae ethmoidales durch Cystenbildung bei chronischer, eitriger Entzündung und mangelhaftem Abfluss nach der Nase kann recht bedeutende Geschwulstbildung in der Orbita und Verschiebung des Bulbus oculi hervorrufen. Nicht selten ist man bei diesen Patienten, die sich in der Regel an den Augenarzt wenden, diagnostischen Irrtümern ausgesetzt. John Farlow teilte 1898 in der «American laryngolical Association» einen interessanten Fall von einer solchen chronischen exsudativen Entzündung mit, die nicht nur die Cellulae ethmoidales, sondern auch das Antrum Highmori und den Sinus frontalis betraf. Das Leiden hatte sich im Jahre 1887 im Anschluss an Scarlatina bei einem 16jährigen Patienten eingestellt. Es zeigte sich eine Anschwellung in dem inneren Winkel des linken Auges. Diese Anschwellung nahm allmählich zu; 1895 ging er zu einem Augenarzt, weil das Auge nach links und vorn verschoben war. Der Augenarzt riet indessen von einer Behandlung ab. Im November 1897 hatte der Patient sich eine starke Erkältung zugezogen. Das Auge hatte sich geschlossen, sodass die Augenlider nicht geöffnet werden konnten, und war bedeutend nach links und unten verschoben. Die Deformität war so auffällig, dass sich die Leute auf der Strasse nach ihm umsahen; er konsultierte wieder zwei Augenärzte, von denen der eine eine Inzision durch das untere Augenlid, der andere die Entfernung des Auges empfahl. Die Sehkraft war dabei ungeschwächt. In dieser Zeit untersuchte ihn Farlow. Er fand keinen Ausfluss in der Nase und glaubte, dass das Leiden durch Retention im Sinus frontalis und in den Cellulae ethmoidales entstanden war. Er entfernte

das vordere Ende der mittleren Muschel, wobei ungefähr 100 g gelbliche, zähe Flüssigkeit herausfloss. Dieser Ausfluss wurde stärker, wenn er auf die Geschwulst an dem inneren Augenwinkel drückte. Eine ähnliche Flüssigkeit entleerte sich bei der explorativen Punktion des Oberkiefers. Patient wurde als geheilt entlassen. In diesem Falle war wegen des Verschlusses des Ausführungsganges infolge starker Schleimhautschwellung Retention des Sekretes eingetreten.

Während es meist nicht schwierig ist, die peri- und retrobulbären Phlegmonen zu erklären, die durch Empyeme in der Stirn- oder den Siebbeinhöhlen als Ausdruck einer direkten eitrigen Infektion verursacht werden, ist es schon weniger einfach, sich in allen Fällen die Art und Weise zu erklären, wie sich die intrabulbären Leiden rhinogenen Ursprungs entwickeln. Handelt es sich um eitrige Nebenhöhlenleiden, die sich durch Bildung einer peribulbären Phlegmone direkt auf den Inhalt des Bulbus ausbreiten, so können die intrabulbären Erkrankungen leicht durch direkte Verschleppung erklärt werden. Anders ist die Sache, wenn keine Spur von peribulbären Veränderungen als Mittelglied vorhanden ist. In einem Teil der Fälle kann die Entzündung von dem Sinus sphenoidalis und den hinteren Cellulae ethmoidales auf den Nervus opticus, trigeminus und oculomotorius übergreifen und sich längs dieser Nerven in dem Augapfel resp. bis an den Augapfel ausbreiten; es gibt aber auch Fälle, wo keine Spur einer Krankheit des peribulbären Gewebes und kein Zeichen dafür vorhanden ist, dass die Krankheit den entlang der Scheide des Nervus opticus führenden Weg genommen hat. Unter diesen Umständen muss das Augenleiden wohl als metastatisch bedingt aufgefasst werden.

Auf die Bindehaut greift der Prozess meist auf dem Wege des Ductus nasolacrimalis über. Wie meist die Tuba Eustachii die Wegleitung für die Infektionen des Mittelohres gibt, so der Ductus nasolacrimalis für solche des Auges. An ihm entlang geht meist die Infektion bei Erkrankungen des Antrum Highmori und führt zu Conjunktivalleiden und bei virulenter Infektion zu Corneageschwüren und Erkrankungen des Tränenabführungsapparates. Durch die andauernde Eiterung wird das Epithel der Hornhaut verletzt und der Epitheldefekt ist ein willkommener Ansiedelungspunkt für die Infektionserreger, die dann schwere Corneageschwüre herbeiführen. Jedoch nicht nur direkt auf dem Wege des Ductus nasolacrimalis, sondern auch auf dem Wege der venösen Bahn, die die Schleimhaut der Highmorshöhle mit dem Ductus nasolacrimalis verbindet, muss die Möglichkeit einer Infektion zugegeben werden.

Irido-Chorioitiden infolge von Nebenhöhleneiterungen sind, seitdem Ziem im Jahre 1887 das Augenmerk auf dieses Leiden gerichtet hat, wiederholt beobachtet worden. Namentlich liegen uns in den letzten Jahren eine Reihe von Mitteilungen vor, die die Richtigkeit der Ziemschen Auffassung bestätigen, wonach viele chorioidale und iritische Entzündungen ihre Ursache in purulenten Infektionen haben, die sich von den Nebenhöhlen nach dem Irido-Chorioidalgewebe längs der Venen und Lymphbahnen fortpflanzen.

Ebenso ist es bei den Iridocyclitiden nötig, das Augenmerk auf evtl. zugrunde liegende Nasenleiden zu richten. Fromaget berichtet einen interessanten Fall. Eine Dame litt an einem drei Monate alten, nicht diagnostizierten Kieferhöhlenempyem, das Iritis verursacht hatte, die einen Monat vergebens in einer Augenklinik behandelt worden war. Die Iritis wurde erst geheilt, nachdem das Kieferhöhlenempyem entleert war. Die 24jährige Dame hatte, nachdem sie zwei Monate an heftigen Schmerzen auf der linken Gesichtshälfte und am linken Auge gelitten hatte, bei einem Augenarzt Hilfe gesucht. Dieser konstatierte Schwellung der linken Gesichtsseite, etwas Blepharospasmus und Lichtscheu. Als sie eingehender gefragt wurde, erzählte sie, dass die Krankheit mit einem starken Schnupfen begonnen hätte, und dass sie seitdem rechtsseitigen eitrigen Ausfluss aus der Nase gehabt habe. Nach der Entleerung des Kieferhöhlenempyems schwand die Iritis zwei Tage später.

Auf welchem Wege verursachen nun die nasalen Sinuitiden die Iridochorioiditiden? Teils können sie sich von der Nase längs den Gefässen und Nerven nach dem Uvealtraktus fortsetzen, nämlich in den Fällen, wo es sich um periorbitale Infektionen als Bindeglied handelt, in anderen Fällen ist die Iridochorioiditis mehr indirekt von Nasenleiden abhängig. Man hat nämlich beobachtet, dass eine chronische Iridochorioiditis durch ausschliessliche ophthalmologische Behandlung gebessert, aber nicht geheilt wurde, wo dagegen eine rhinochirurgische Behandlung eines evtl. gleichzeitig vorhandenen Nebenhöhlenempyems günstig zu wirken scheint, ohne dass jedoch eine vollständige Heilung eintritt. Wenn nur eine ophthalmologische oder nur eine rhinochirurgische Behandlung der Iridochorioiditis vorgenommen wird, lässt oftmals der Erfolg lange auf sich warten, dagegen tritt die Heilung schnell ein, wenn der Ophthalmologe und der Rhinologe sich gegenseitig ergänzend die Behandlung gemeinsam übernehmen. Eine weitere Erklärung für die Entstehung dieses Leidens bringt Ziem, der mit Winter und anderen Autoren der Ansicht ist, dass die zirkulatorischen Störungen

wegen der direkten Verbindung, die zwischen den Venen der Nase und dem Venensystem der Augenhöhlen besteht, leicht sekundäre Stasenerscheinungen des Uvealtraktus zur Folge haben. Endlich kann man auch die Iridochorioiditis als Ausdruck einer metastatischen Pyämie auffassen, bei welcher das Nebenhöhlenleiden der primäre Herd ist, von dem aus sich die Infektion durch das Venensystem zum Herzen und dann durch das arterielle Gefässystem nach dem Auge zurückwendet und hier die entzündliche Affektion der Iris und Chorioidea hervorruft.

Katarakte, bedingt durch Eiterung der Nebenhöhlen, sind von Ziem beschrieben worden, der auch in einigen Fällen von unreifem Star durch Behandlung des Empyems eine Besserung der Gesichtsschärfe erzielte, obwohl die Linse getrübt blieb. Erfahrungen, die auch Kuhnt bestätigt hat, der bei Empyem der Kieferhöhle öfter Trübung der hinteren Cordicalis sah.

Dass Trübung des Glaskörpers durch Erkrankung einer Nebenhöhle, besonders der Kieferhöhle entstehen kann, zeigt ebenfalls Kuhnt; er beobachtete Fälle, in denen nach Behandlung des Empyems der Kieferhöhle die Mouches volantes entschieden an Zahl und Intensität abnahmen und konnte auch einmal objektiv feststellen, dass grosse Glaskörpertrübungen kleiner, ihre Anzahl geringer und die Sehschärfe stärker wurde. Nach Frankenberger kann es sich bei einer auf diese Weise entstandenen Trübung nur um Zirkulationsstörungen handeln, in deren Folge eine ungenügende Menge der für die Ernährung der Linse und des Glaskörpers nötigen Nährflüssigkeit ausgeschieden wird, was sich durch Trübung der erwähnten Organe äussert.

Eine Hauptgefahr der orbitalen Komplikationen liegt in der Erkrankung des Nervus opticus. Der Zusammenhang zwischen den Krankheiten der Nebenhöhlen und dem Nervus opticus ist erst in den letzten Jahren durch die eifrigen Bemühungen der Ophthalmologen und Rhinologen erkannt und näher studiert worden; insbesondere haben Onodis Arbeiten sehr wesentlich zu dieser Klärung beigesteuert. Bekanntlich verläuft der Nervus opticus ein Stück auf der oberen äusseren Wand des Sinus sphenoidalis, deren Dicke sehr variabel ist; bisweilen ist sie papierdünn, in anderen Fällen ist sie kräftiger entwickelt, gar nicht selten kommen aber in grösseren oder geringerem Umfange Defekte vor. Wenn man nun bald Opticus-Leiden in Verbindung mit einem Keilbeinempyem begegnet, während in anderen Fällen von Keilbeineiterung Sehstörungen fehlen, so hängt dies sicher zusammen mit den

Unterschieden in der optico-sphenoidalen Knochenwand und man kann verstehen, dass in Fällen, wo die Scheidewand fehlt, unter ungünstigen Verhältnissen sogar ein gewöhnlicher Schnupfen, der eine purulente Infektion bewirkt und mangelhaften Abfluss hat, eine retrobulbäre Neuritis verursachen kann. Daraus kann dann eine Gesichtsfeldeinschränkung, Amblyopie, zentrales Skotom und Amaurose der ergriffenen Seite resultieren. Nicht selten waren Veränderungen der Optikuspapille und der angrenzenden Teile der Retina die erste Veranlassung, dass man nach einem Nebenhöhlenleiden suchte und dieses auch fand. Das Sehvermögen wird von diesen Veränderungen selten dauernd aufgehoben und die Hyperämie, die venöse Stase und die peripapilläre Retinainfiltration verschwanden stets, wenn das Empyem entleert war. Diese Erscheinungen sind sowohl bei Kieferhöhlenerkrankungen, wie bei Leiden der Keilbeinhöhlen und der hinteren Siebbeinzellen gefunden worden. So berichtet Halstead einen Fall, wo im Anschluss an ein Empyem der rechten Kieferhöhle, der Cellulae ethmoidales und des Sinus sphenoidalis plötzlich Blindheit des linken Auges auftrat, indem aber die Sehkraft zurückkehrte, als das Empyem durch Operation entleert war. Bei begünstigenden anatomischen Verhältnissen wird die oft zu beobachtende stark sulzige Schwellung der Ethmoidal- oder Sphenoidal-Schleimhaut das kollaterale Stauungsödem um die Optikusscheide verursachen, das bekanntlich in den meisten Fällen als Ursache der retrobulbären Optikusneuritis anzusehen ist. Diese sulzige Schwellung vermag einen respektablen Druck auszuüben und ruft durch Stauung die Neuritis optica hervor. Solche Fälle sind ja nach Empyem der hinteren Siebbeinzellen oder der Keilbeinhöhle nicht selten in der Literatur mitgeteilt und von Onodi zusammengestellt worden. Auch Guttmann berichtet über 2 Fälle, wo nach endonasaler Eröffnung eines Keilbein-Siebbeinempyems die Optikus-Neuritis zurückging. In einem Falle bestand beiderseitige Optikus-Neuritis bei einseitiger Eiterung. Diese Verhältnisse sind von Onodi erklärt worden, hier ist eine hintere vorgeschobene Siebbeinzelle auf beiden Seiten vom Optikus begrenzt. Im Allgemeinen sind die Augenärzte und die Rhinologen sich klar darüber, dass eine Nebenhöhleneiterung in der Nase sehr wohl vorhanden sein kann, ohne dass der Kranke oder seine Umgebung eine Ahnung davon haben. Desto häufiger wird man durch sorgfältige rhinoskopische Untersuchung und explorative Eröffnung der Nebenhöhlen Affektionen der Keilbeinhöhlen oder der Siebbeinzellen als Ursache einer retrobulbären Neuritis feststellen können. In vielen Fällen lässt sich die Diagnose

einer Erkrankung der hinteren Nasennebenhöhlen deshalb so schwer stellen, weil Schwellungen im Gebiete der mittleren und hinteren Siebbeinzellen den Einblick in die Tiefe verwehren. Erst wenn man durch operative Freilegung bis zu den Cellulae ethmoidales posteriores und im Sinus sphenoidalis vorgedrungen ist, sieht man, wie der Eiter hervorbricht und man ist oft erstaunt über die Ausdehnung des eitrigen Prozesses in der Tiefe.

Jedoch entstehen Neuritiden nicht nur infolge der Fortpflanzung der Entzündung von eitrigen Nebenhöhlen aus, sondern auch durch Druck, den der Höhleninhalt ausübt, teils auf die innere Wand des Canalis opticus, teils auf den Venenkomplex der Keilbeinhöhle, der in kollateraler Beziehung zu dem Venengebiet des Nervus opticus steht und infolgedessen zu Zirkulationsstörungen in letzterem führt. Nur diese Annahme kann die merkwürdige Erfahrung erklären, dass in manchen Fällen von Eiterung der Keilbeinhöhle, die mit Neuritis optica kompliziert sind, schon kurze Zeit nach Eröffnung der Keilbeinhöhle zu einer Zeit, wo die Eiterung der Höhle noch in voller Blüte steht, eine erhebliche subjektive und objektive Besserung der Neuritis optica sich einstellt. Dass viele akute retrobulbäre Neuritiden spontan ohne operativen Eingriff in die hinteren Nebenhöhlen geheilt werden, trotzdem ein Teil derselben auf eine akute Sinuitis zurückzuführen ist, kann nicht als Gegenbeweis gegen den nasalen Ursprung dieser Neuritiden gelten, denn die Natur hat ja die Nebenhöhlen mit einer Schleimhaut ausgerüstet, die bei genügendem Abfluss das Exsudat zur Resorption bringt: die akute Entzündung wird durch eigene Kraft des Organismus unterdrückt. In vielen Fällen heilt eine akute Sinuitis spontan selbst da, wo eine vorübergehende Retention des Höhlenexsudates und eine daraus folgende Infektion des Perineuriums um den Nervus opticus auf seinem Wege längs der äusseren Wand des Sinus sphenoidalis oder der Cellulae ethmoidales posteriores entstanden ist. Ebenso wie eine Supraorbitalneuralgie während des Verlaufs einer akuten Stirnhöhlen- oder Kieferhöhlenentzündung durch Diaphorese, Chinin, Antifebrin usw. günstig beeinflusst wird, sehen wir auch, dass eine retrobulbäre Neuritis optica durch ähnliche Mittel geheilt wird, die dadurch, dass sie die Gefässe kontrahieren, die Abflussverhältnisse der ergriffenen nasalen Nebenhöhlenräume günstig beeinflussen. Indessen hat man auch Beispiele, dass solche retrobulbären Neuritiden zur Blindheit geführt haben, da die Ursache der Krankheit nicht früh genug behoben wurde und deshalb darf man die Fälle nicht der spontanen Heilung überlassen,

sondern man muss durch rechtzeitige Eingriffe die Heilung soviel wie möglich beschleunigen.

Wie steht es nun mit der Diagnose und der Therapie der nasal bedingten Orbitalerkrankungen? Oftmals gestaltet sich die Diagnose der die Augenaffektion bedingenden primären Nebenhöhlenerkrankung ausserordentlich schwierig. Es ist auch in Betracht zu ziehen, dass man nicht von vornherein jedes Augenleiden als rhinogen auffassen darf, weil gleichzeitig ein Nasenleiden vorhanden ist. Man kann z. B. sehr wohl an einer purulenten Konjunktivitis und einer Erkrankung der Kieferhöhle leiden, ohne dass die erstere durch das Nebenhöhlenleiden verursacht zu sein braucht, denn beide Leiden können der Ausdruck einer gleichzeitig von aussen kommenden gemeinschaftlichen Infektion sein. Aber wenn z. B. ein Konjunktivalleiden rationeller lokaler Behandlung der Augenbindehaut trotzt und erst einer gleichzeitig vorgenommenen rhinologischen Behandlung weicht, dann ist die Kausalverbindung bewiesen. Während sich Empyeme der vorderen Nebenhöhlen leichter werden erkennen lassen, ist die Diagnose der Empyeme der hinteren Nebenhöhlen besonders wenn Septumverbiegungen den freien Raum der Nase stark beeinträchtigen, sehr erschwert, bei kleinen Kindern, bei denen alle Räume noch sehr eng sind, direkt unmöglich. Durchleuchtung mit der Heryngschen Lampe, Anwendung des Kokains und Adrenalins, um die Schleimhaut zum Abschwellen zu bringen und dadurch die tieferen Teile der Nasenhöhle dem Gesicht zugänglicher zu machen, Benutzung des Killianschen Spekulums für die Rhinoscopia media, Resektion der mittleren Muschel, Anwendung des Saugapparates, Röntgendurchleuchtung und Röntgenphotographie, explorative Eröffnung der Nebenhöhlen, das sind die Hilfsmittel, die wir zur Diagnosenstellung benutzen.

Steht die Diagnose einer nasalbedingten Orbitalentzündung fest, dann macht die Therapie keine grösseren Schwierigkeiten mehr. Eine Hauptfrage ist dann die, sollen wir von vornherein, vorausgesetzt, dass keinerlei ernste Symptome vorhanden sind, radikal vorgehen oder uns mit konservativen Maßnahmen zunächst begnügen. Bei allen langsam verlaufenden pathologischen Prozessen, mögen die Schädigungen des Orbitalinhaltes mehr oder minder gross sein, werden wir nur nach erfolgloser Anwendung der konservativen Mittel und der kleinen endonasalen Eingriffe uns zu ausgedehnteren Operationen entschliessen. Schwieriger ist die Frage, wie wir uns verhalten sollen, wenn es sich speziell um eine Periostitis oder einen subperiostalen Abszess oder schon

um eine Orbitalphlegmone mit den verschiedenen Komplikationen handelt. Bei weniger akut einsetzenden Fällen ist empfohlen worden, zunächst allein gegen die Periostitis beziehungsweise den subperiostalen Abszess oder die Phlegmone vorzugehen, indem man nach Inzision im Orbitalrand das Periost vom Knochenstumpf ablöst oder bei Phlegmone die Krönleinsche Operation anwendet, um das Dringlichste zu tun. Diese Anschauung vertritt u. a. auch R. Hoffmann in dem Handbuch der speziellen Chirurgie des Ohres usw. Dieser Autor führt daselbst weiter aus, dass man dann sein Augenmerk auf den Abgangspunkt des Abszesses richten soll und beim Vorhandensein einer Fistel, einer Nekrose oder bei verfärbtem Knochen die entsprechende Radikaloperation anschliessen soll. «Unter Umständen (schwerem Allgemeinzustand) kann es zweckmäfsig sein, sich mit der Sicherung des Abflusses zunächst zu begnügen und die ursächliche Nebenhöhlenaffektion später zu behandeln.» Da akute Nebenhöhlenaffektionen spontan heilen können, wenn sie den notwendigen Abfluss haben, so kann man sich nach seiner Ansicht zunächst mit konservativen Mafsnahmen begnügen. «Natürlich darf man nur so verfahren, wenn Fieber und sonstige Symptome mit Entleerung des Abszesses schwanden, und vorausgesetzt, dass keine cerebralen Erscheinungen bestehen.» Auf die Ansichten des genannten Autors gehe ich deshalb etwas näher ein, da der an der Halleschen Ohren- und Kehlkopfklinik vertretene Standpunkt nicht unwesentlich davon abweicht. Als Grundsatz gilt hier, nicht den pathologischen Prozess an seinem Endziel aufzuhalten und da mit der Therapie einzusetzen, sondern ihn an seinem Ausgangspunkt anzugreifen, mit anderen Worten: Die radikale Ausräumung des primären Herdes. (cf. Denker in Denker-Brünnigs, Lehrbuch der Krankheiten des Ohres und der Luftwege.) Wir halten es für richtiger, zunnächst dafür zu sorgen, dass neue Nachschübe von virulentem Material durch Ausscheidung des primären Herdes verhindert werden. Unsere Indikation zu Eingriffen richtet sich in der Hauptsache nach der Intensität der Symptome und ist unabhängig davon, ob es sich um ein akutes oder chronisches Nebenhöhlenleiden als Ursache für den intraorbitalen Prozess handelt. Eine Entleerung des Abszesses nach aussen z. B. und dann evtl. konservative Mafsnahmen pflegen wir nicht in Anwendung zu bringen.

Handelt es sich nur um Ödem und leichte intraorbitale Schädigungen ohne wesentliche Störungen des Allgemeinbefindens und insbesondere ohne höheres Fieber, dann werden wir, wo es angängig ist, endonasal für freien Abfluss der Höhlen sorgen, d. h. bei Siebbeinzellen-

empyem das Labyrinth eröffnen und evtl. ausräumen; ist die Keilbeinhöhle mit erkrankt, so ist auch die Entfernung der vorderen Wand erforderlich.

Unter gleichzeitiger Anwendung diaphoretischer Mittel tritt oft prompt die Heilung ein. Auch bei Kieferhöhlenempyem, zumal bei akutem, kann man sich noch zuweilen nach Schaffung günstiger Abflussbedingungen abwartend verhalten, bemerkt man aber am nächsten oder übernächsten Tag keine Besserung oder gar ein Fortschreiten des Prozesses unter Auftreten von neuen Symptomen, insbesondere von Fieber, dann dürfen wir bei der Wichtigkeit des betroffenen Gebietes nicht mehr zögern, die bekannten radikalen Eingriffe anzuwenden. Dies gilt wohl stets auch bei Stirnhöhlenempyem, denn es ist mitunter nicht leicht, endonasal genügenden Abfluss zu verschaffen und zu einer endonasalen Eröffnung, die dabei freilich das Idealste wäre, können wir uns auch nicht probeweise entschliessen, ein Standpunkt, auf den wir später in einer Epikrise noch zurückkommen.

Handelt es sich um Kinder, dann kann man im günstigsten Fall einen kurzen Versuch mit der Diaphorese machen, tritt aber bei bedrohlichen Symptomen nicht bald Besserung ein, dann verzichten wir lieber auf Anwendung endonasaler Methoden und gehen ebenfalls möglichst radikal vor. Bei Beteiligung mehrerer Höhlen werden wir uns nicht lange mit konservativen oder weniger energischen Mafsnahmen aufhalten, da wir ja nicht immer genau feststellen können, welche Höhle an der orbitalen Komplikation die Hauptschuld trägt.

Je stürmischer die Symptome einsetzen, umso eher müssen wir uns zu radikalem Vorgehen entschliessen; sollten bereits intrakranielle Komplikationen vorliegen, so ist es selbstverständlich, dass wir das in Frage kommende Gebiet möglichst breit freilegen und ähnlich verfahren wie bei otitischen endokraniellen Komplikationen.

Zum Schlusse möchte ich nicht verfehlen, bei jeder intrakraniellen oder schon, wenn die Möglichkeit des Eintretens einer intrakraniellen Komplikation vorliegt, die interne Verabreichung von Urotropin zu empfehlen. Verschiedentlich wurde die Heilung einer bereits eingetretenen Meningitis auf Verabfolgung dieses Mittels zurückgeführt. Es wäre deshalb wohl zweckmäfsig bei ernsteren Fällen über die prophylaktische Anwendung dieses Mittels bei drohenden Komplikationen im Anschluss an Nebenhöhlenleiden Erfahrungen zu sammeln, umsomehr, weil theoretisch ein Erfolg sehr wohl denkbar ist.

Die nachstehend aufgeführten 10 Fälle, die wir zum grösstenteile der freundlichen Überweisung der Universitäts-Augenklinik

verdanken, wurden in der hiesigen Universitätsklinik für Ohren-, Nasen- und Kehlkopfkrankheiten behandelt und operiert.

Fall I.

Hugo H., 6 Jahre, aufgenommen am 26. X. 12, geheilt entlassen am 14. XII. 12.

Der Patient ist früher angeblich stets gesund gewesen und war nie augenkrank. Er gibt an, dass er vor drei Wochen an Zahnschmerzen gelitten habe und dass dabei die linke Backe dicker geworden sei. Seit ungefähr 6 Tagen habe er eine Anschwellung des linken Auges und eine Verengerung der Lidspalte bemerkt, die allmählich zunahm, bis das Auge vollständig zugeschwellt sei. Am 6. X. kam er in Behandlung eines Augenspezialisten, der schon bei der ersten Untersuchung, also am 3. Krankheitstage, eine jauchige Phlegmone der linken Orbita und eine Protrusio bulbi mit vollständiger Amaurose feststellte. Aus der linken Nasenseite soll sich etwas Eiter entleert haben. Erst am 26. X. 12 wurde er in die Universitäts-Augenklinik zu Halle a. S. geschickt mit der Diagnose: Amaurose links, Orbitalphlegmone.

Status praesens: Blasser, schwer krank aussehender Junge in sehr reduziertem Ernährungszustand, kein Exanthem, kein Ödem, keine Drüsenschwellung. Herz und Lungen sind gesund. Kein Kernig, kein Babinsky. Sämtliche Reflexe vielleicht etwas gesteigert, aber normal auszulösen. Keine Zeichen von Meningitis. Temperatur betrug 38,9. Puls sehr frequent (110—120), klein, regelmäfsig. Sensorium frei. Urin: ohne Zucker und Eiweiss.

Auge: Enorme Schwellung des linken Ober- und Unterlides, starke livide Verfärbung derselben. Auge kann spontan nicht geöffnet werden. Pupille ist weit, reagiert nicht auf Lichteinfall. Ophthalmoskopischer Befund: Augenhintergrund normal. Nahe dem oberen Rande des Oberlides, ungefähr parallel der Augenbraue eine $^1{}_2$ cm breite granulierende Wunde, in deren Verlauf an zwei Stellen tiefe Fisteln liegen, aus denen dicker Eiter hervorgeht. Der Bulbus ist stark nach vorn, unten und aussen disloziert und es besteht starke Chemose. Die Gegend der linken Stirnhöhle und die Weichteile der linken Wange sind geschwellt. Mund, Schleimhaut und Zähne ohne besonderen Befund. Siehe Figur 1.

Nase: Auf der linken Seite im mittleren Nasengang massenhaft dicker, fötider Eiter. Vorderes Ende der mittleren Muschel stark verdickt. Auf Ansaugen kommt viel Eiter.

Die Röntgenplatte zeigt deutlich Verschleierung des linken Siebbeins und der linken Kieferhöhle. Viele Zahnkeime.

26. X. 12. Radikaloperation nach Killian.

Typischer Schnitt zur Stirnhöhlenoperation durch die Augenbraue, doppelter Periostschnitt zur Erhaltung der Knochenspange. Abschieben des Periosts nach oben und unten; dadurch wird ein ausgedehnter, subperiostaler Abszess am Dache der Orbita freigelegt, der sich zum Teil aus dickem, rahmigen Eiter, zum Teil aus jauchigen, käsigen,

graubraun aussehenden Massen zusammensetzt. Darin liegen nekrotische Periostteile. Bei weiterem Zurückschieben der Knochenhaut, die zum grösstenteile in eine jauchige Masse verwandelt ist, zeigt sich eine Durchbruchsstelle in der Gegend der vorderen Siebbeinzellen, durch die man mit der Sonde in mehrere grosse Hohlräume gelangt, aus denen sich dickflüssiger Eiter in die Orbita ergiesst. Aufmeisselung der Stirnhöhle vom Boden aus. Sie ist sehr klein und imponiert zunächst nur als eine Frontalzelle des Siebbeins. Bei weiterem Vordringen zeigt sich aber, dass nirgends mehr ein Weg nach oben zu in einen weiteren Hohlraum führt und dass die etwa zwei erbsengrosse Zelle, deren Schleimhaut verdickt ist und die Eiter enthält, die Stirnhöhle darstellt; Ausräumen der sämtlichen Siebbeinzellen, Entfernung der ganzen mittleren Muschel nach ausgiebiger Resektion des Processus frontalis des Oberkieferbeins. Im Siebbein überall übelriechende, käsige Massen und polypös degenerierte Schleimhaut. Eröffnung der Vorderwand der Keilbeinhöhle, die ebenfalls reichlich Eiter enthält. Auswaschen der Wundhöhle mit Kochsalzlösung, Revision der Wunde; dabei zeigt sich, dass am Dach der Orbita ungefähr 5 cm hinter dem Margo orbitalis in ungefähr linsengrosser Ausdehnung die Dura mater freiliegt. Diese sieht glatt aus und hat normale Farbe. Tamponade mit Vioformgaze nach Reinigung der Fisteln des Oberlides mit scharfem Löffel. Offene Wundbehandlung. Es wird sofort die Radikaloperation der Kieferhöhle daran angeschlossen. Üblicher Schleimhautperiostschnitt. Eröffnung der Kieferhöhle möglichst hoch oben zur Schonung der Zahnkeime. In der Kieferhöhle käsiger übelriechender Eiter und verdickte Schleimhaut. Ausgiebige Resektion der lateralen Nasenwand. Crista turbinalis wird erhalten. Amputation eines Teiles der unteren Muschel. Tamponade mit Vioformgaze, Gazestreifen in der Nase; Blutverlust mäfsig. Puls und Atmung während der ganzen Operation befriedigend.

Der weitere Verlauf der Behandlung bot nichts besonderes, Patient wurde am 14. XII. 1912 mit gutem kosmetischen Resultate als geheilt entlassen. Bei der Entlassung war kein eitriges Sekret mehr in der Nase vorhanden, die Amaurose bestand jedoch noch. (Siehe Figur II.)

Epikrise: Zunächst nimmt es Wunder, dass der Fall so spät dem Rhinologen überwiesen wurde, denn es lag doch sehr nahe, an eine Nebenhöhlenaffektion zu denken. Wenn schon am dritten Krankheitstage Protrusio bulbi und eine jauchige Phlegmone festgestellt wurde, dann hätte von seiten des Augenarztes vielleicht aus einer Indicatio quoad oculum eine Inzision (die vorgenommen wurde) gemacht werden dürfen; eine ausschliesslich ophthalmologische Behandlung hätte nur dann Erfolg haben können, wenn es möglich gewesen wäre, mit Sicherheit eine Nebenhöhlenaffektion auszuschliessen, und mindestens hätte eine sorgfältige rhinoskopische Untersuchung vorgenommen werden müssen.

Wir dürfen annehmen, dass das Nebenhöhlenleiden schon länger bestand, und der Rhinologe hätte nicht gewartet, bis Fieber und sonstige Symptome mit Entleerung des Abszesses geschwunden wären, sondern schon am dritten Krankheitstage beim Eintreten der Amaurose radikal operiert. Wenn R. Hoffmann schreibt: «Unter Umständen (schwerer Allgemeinzustand) kann es zweckmäfsig sein, sich mit der Entleerung des Abszesses bei Sicherung des Abflusses zunächst zu begnügen und die ursächliche Nebenhöhlenaffektion später zu behandeln», so meine ich, gerade schwerer Allgemeinzustand bedingt für den Rhinologen sofort radikales Eingreifen, denn gerade durch Zuwarten, wie in diesem Falle, wurden erst der Allgemeinzustand und die Aussichten auf Erfolg schlechter. Selbst wenn das Fieber verschwindet, kann es zur Bildung eines extra- oder intraduralen Abszesses kommen, denn durch eine selbst ausgiebige Inzision ist die Sicherung des Abflusses nicht immer gewährleistet, zumal bei dem kompliziert angelegten Höhlensystem. Auf dem Röntgenbild war nur eine Verschleierung des linken Siebbeins und der linken Kieferhöhle zu sehen, trotzdem war es angezeigt, die Killiansche Operation vorzunehmen, da bei den juvenilen Verhältnissen die Erkrankung der kleinen Stirnhöhle auf dem Röntgenbild kaum zum Ausdruck kommt. Wie in allen Fällen von kleiner Stirnhöhle war es zweckmäfsig, diese vom Boden her zu eröffnen. Die Gefährlichkeit der Situation beleuchtet aber so recht erst die freiliegende Dura, die von Eiter umspült bei einem längeren Zuwarten die Gefahr einer Meningitis hätte heraufbeschwören können.

Der Infektionsweg war in diesem Falle klar, er ging durch das Siebbein hindurch. Immerhin wurde an die Killiansche Operation wohl die Denkersche Radikal-Operation der Kieferhöhle mit Recht noch angeschlossen, da sehr wohl auch deren Erkrankung ätiologisch mit in Frage kam, zumal da wir wissen, dass bei Kieferhöhlenempyemen besonders häufig Phlegmonen auftreten, während es bei Stirnhöhlenerkrankungen eher zu Periostiden und subperiostalen Abszessen, bei Siebbein- und Keilbeinempyemen auch oftmals zu den letzteren Affektionen, vornehmlich aber zu Sehstörungen kommt.

### Fall II.

Margarete Sch., 14 Jahre alt. Aufgenommen am 1. XII. 12 und entlassen am 13. XII. 12.

Anamnese: Patientin war nach ihrer Angabe stets gesund und insbesondere habe sie keinerlei Erkrankungen von seiten der Augen und Ohren durchgemacht. Vor vier Wochen hätten sich mit einem

Schnupfen heftige rechtsseitige Stirnschmerzen eingestellt und drei Tage später sei das rechte obere Augenlid angeschwellt. Da auf Kamillenumschläge keine Besserung eingetreten sei, habe der 14 Tage später konsultierte Arzt die Schwellung inzidiert, worauf sich Eiter entleert habe. Die heftigen Schmerzen waren danach beseitigt worden, die eiternde Wunde habe aber keine Tendenz zur Heilung gezeigt. (Fig. 4.)

Status praesens: Ausser dem lokalen Befunde am Auge lassen sich in der Nase keinerlei bemerkenswerte Störungen nachweisen. Kräfte- und Ernährungszustand ziemlich mangelhaft. Temperatur 37,0. Puls 75.

Rechtes oberes Augenlid ist ziemlich stark verdickt und gerötet und hängt soweit herab, dass die Lidspalte nur wenig geöffnet werden kann. Unterhalb der Augenbraue eine ca. 3 cm lange granulierende Wunde, in deren medialem Winkel sich ein Fistelgang zeigt, aus dem sich bei Druck von der medialen Seite her der Eiter entleert (siehe Figur V). Mit der gebogenen Sonde kommt man medialwärts von dem Fisteleingang nach oben durch einen Defekt in dem Knochen in die rechte Stirnhöhle, wie es durch das Röntgenbild deutlich demonstriert wird. Weiterhin zeigt sich auf der Röntgenplatte eine Verschleierung der rechten Stirnhöhle, des rechten Siebbeins und vielleicht auch der linken Kieferhöhle. Die rechte Stirnhöhle ist klopfempfindlich. Bei der Durchleuchtung mit der Heryngschen Lampe zeigt sich über beiden Kieferhöhlen die gleiche, nicht besonders gute Transparenz. Im mittleren Nasengang rechts und im Epipharynx ist Eiter sichtbar. Bei Anstellung des Weberschen Versuches mit der Stimmgabel, wie er zur Feststellung einseitiger Stirnhöhlenaffektion empfohlen ist, zeigte sich keinerlei Lateralisation nach der kranken Seite. Dagegen ist die Knochenleitung verkürzt, wenn die Stimmgabel an die erkrankte Stirnhöhle gehalten wird. Spülung beider Kieferhöhlen ergibt einen negativen Befund. Ophthalmoskopischer Befund: Normal.

Da keinerlei ernste Symptome bestehen, vor allem kein Fieber und der Eiter der Stirnhöhle mit Sicherheit guten Abfluss hat, wird erst drei Tage später die notwendige Operation vorgenommen.

5. XII. 12. Radikaloperation der rechten Stirnhöhle nach Killian. Üblicher Weichteilschnitt. Beim Abschieben der Weichteile und des Periosts mit dem Raspatorium zeigte sich, dass nicht nur ein grösserer Defekt am Stirnhöhlenboden vorhanden ist, sondern dass auch ein Teil des Orbitalrandes und der vorderen Stirnhöhlenwand destruiert ist. Die Stirnhöhle enthält Eiter; ihre Schleimhaut ist stark polypös degeneriert und bei deren Entfernung kommt auch an der Hinterwand ein Defekt zum Vorschein und zwar in Grösse eines 5-Pfennigstückes. Die sichtbare Dura pulsiert und ist mit Granulationen bedeckt. Der Krankheitsprozess lässt sich noch bis zu den hinteren Siebbeinzellen verfolgen. Diese selbst und die Keilbeinhöhle blieben verschont. Die Operation wird in der üblichen Weise zu Ende geführt und die Wunde bis auf eine kleine Stelle mit Metallklammern geschlossen.

Die Temperatur, die nach der Operation auf 39 Grad stieg, fällt im Laufe der nächsten Tage zur Norm ab. Da der ganze Heilungsverlauf durchweg normal war, wird die offen gehaltene Stelle 14 Tage später mit Klammern geschlossen.

Ophthalmoskopischer Befund: Normal. Vor der Entlassung wurde Patientin der Augenklinik zur Kontrolle des Auges übersandt und dabei folgender Befund erhoben: Keine Doppelbilder. Visus beiderseits + 1,50; 5/5 N, in 25 cm. Entlassung am 13. XII. 12 als geheilt. (Siehe Figur IV.) (Dr. Boer.)

Epikrise: Es handelte sich um einen ähnlichen Befund wie in Fall I, der aber schon zu schweren Zerstörungen am Knochen geführt hatte: denn schon war der gewöhnliche Weg zu einer intrakraniellen Komplikation frei. Ob zuerst die Stirnhöhle erkrankte oder primär das Siebbein, lässt sich nicht mit Sicherheit angeben. Wahrscheinlich zuerst die Stirnhöhle, da schon sehr bald Stirnschmerzen auftraten und bei der Operation sich zeigte, dass nur die vorderen und mittleren Siebbeinzellen und auch diese nicht besonders erkrankt waren: einen weiteren Anhaltspunkt für diese Annahme bietet das Fehlen eines Defektes oder einer nekrotischen Knochenstelle an der medialen Orbitalwand, während an der vorderen und hinteren Stirnhöhlenwand im Verhältnis zur Dauer der Erkrankung ungewöhnlich ausgedehnte Knocheneinschmelzungen stattgefunden hatten. Wäre der Fall am dritten Krankheitstag in unsere Behandlung gekommen, und hätten wir ausser der Siebbeinerkrankung aus anderen Symptomen auch eine solche der Stirnhöhle festgestellt, wir hätten sicherlich nicht den Abszess von aussen eröffnet, sondern sofort die Radikaloperation nach Killian vorgenommen. So ausgedehnte Knochenveränderungen hätten sich damals noch nicht gefunden und es wäre hernach auch nicht dazu gekommen. Dass nicht sofort nach der Aufnahme der Eingriff vorgenommen wurde, hat der Patientin wohl kaum geschadet, sicher aber ist, dass in einem solchen Fall jedes längere Zuwarten zwecklos, wenn nicht gar gefährlich ist. Eine teilweise offene Wundbehandlung ergab sich aus dem Freiliegen der Dura. In ähnlichen Fällen dürften sich prophylaktische Gaben von Urotropin empfehlen, dessen Anwendung wohl begründet ist und dessen therapeutische Wirkung auch nach unseren Erfahrungen nicht von der Hand gewiesen werden darf. Der Fall lehrt uns noch, dass wir bei Sondierung von Fisteln in diesem Gebiet recht vorsichtig sein müssen: auf einen Defekt der hinteren Stirnhöhlenwand war man nicht von vorne herein gefasst und ein mäfsiger Druck hätte genügen können, die granulierende Dura zu perforieren und eine Meningitis auszulösen.

### Fall III.

Lucie R., 10 Jahre alt, aufgenommen am 22. V. 1911, gestorben am 26. V. 1911 morgens.

Die Anamnese ergibt keinerlei Anhaltspunkte. Seit einigen Tagen seien nach Angabe der Mutter Schmerzen im linken Auge aufgetreten und am 20. V. mittags sei ganz plötzlich unter heftigen Schmerzen die Umgebung des Bulbus angeschwellt. Wohl weniger von Belang ist die weitere Angabe, dass das Kind mit dem linken Auge nie habe gut sehen können. Am 21. V. 11 abends erfolgte die Aufnahme in die hiesige Universitäts-Augenklinik und am nächsten Morgen die Überweisung in unsere Klinik. Das Kind delirierte bereits, es knirschte mit den Zähnen.

Status praesens: Das Kind war sehr schwächlich, deutliche Nackenstarre, Kernig positiv, keine Lähmungen. Supraorbitalrand links sehr druckempfindlich, Augenlider stark ödematös geschwellt und gerötet, Auge selbst nach vorn und unten vorgetrieben, bei Bewegungen nach aussen gänzliche Aufhebung der Bewegungsfähigkeit, bei Bewegung nach anderer Richtung hochgradige Einschränkung der Bewegungsfähigkeit. Chemosis der Konjunktiva. Auch die weitere Umgebung des Auges zeigt ödematöse Schwellung. In der Nase links kein Eiter. Wegen des schweren Allgemeinzustandes wird von weiteren Untersuchungen (Röntgenaufnahme etc.) Abstand genommen und sofort die Radikaloperation nach Killian vorgenommen. Die Stirnhöhle erweist sich als normal und ist frei von Eiter. Beim Abheben des Periosts von der medialen Orbitalwand sieht man einen grösseren Defekt in der Lamina papyracea des Siebbeins. Bei der weiteren Eröffnung quillt dünnflüssiger Eiter aus den nächstgelegenen Siebbeinzellen; das ganze Labyrinth und auch die Keilbeinhöhle, deren vordere Wand bereits zu fehlen scheint, ist vereitert. Die Dura liegt nirgends frei; auch zeigt sich nach dem Endokranium hin an keiner Stelle verfärbter Knochen. Von einer Freilegung wird deshalb Abstand genommen und die Operation in gewohnter Weise zu Ende geführt. Der Allgemeinzustand wird am nächsten und übernächsten Tag noch schlechter, das Bewusstsein kehrt nicht mehr zurück, die Temperatur, die zuerst 38,9 betrug, ist inzwischen auf 41 Grad gestiegen, Incontinentia alvi et urinae; am 26. V. morgens, nicht ganz vier Tage nach der Operation, erfolgte der Exitus letalis.

Aus dem Sektionsbefund entnehmen wir folgendes: Über dem linken Auge von der Augenbraue zum Nasenrücken reichende Operationswunde. Linke Kornea getrübt. Schädeldach mit Dura fest verwachsen, Dura gespannt, Oberfläche glatt, ebenso Unterfläche. Linkes Orbitaldach subdural eitrig belegt, rechts frei von Eiter. Sinus longitudinalis enthält Cruor und Speckgerinnsel, Sinus transversus nicht thrombosiert. Sinus cavernosi mit eitrigen Thrombenmassen gefüllt. Gehirnbasis bis an die Medulla oblongata eitrig belegt. Im linken vorderen Teil des Pons befindet sich eine kirschgrosse Perlgeschwulst. Das übrige Gehirn wird nicht seziert. Bei Eröffnung der linken Orbitalhöhle ist

die knöcherne Wand mit Eiter bedeckt. Fettgewebe des Bulbus ebenfalls eitrig infiltriert. Von der Operationswunde aus ist die Orbita in grosser Ausdehnung tamponiert. Linke Lunge: Blutgehalt erhöht, Bronchialschleimhaut hämorrhagisch injiziert, Hauptstamm der Arteria pulmonalis ist frei, die kleineren Äste zeigen stellenweise Embolien und Abszedierung. Rechte Lunge: Dasselbe Bild, nur ist der Blutgehalt noch mehr erhöht als links. Andere Organe ohne Befund.

Epikrise: Ähnlich wie bei einer Osteomyelitis die Stunde, ja fast die Minute von dem Patienten angegeben werden kann, in der die Eitererreger ihre unheilvolle Wirkung entfalten, so konnte auch hier der Zeitpunkt angegeben werden, in welchem die stürmischen Symptome der schweren Infektion auftraten. Man kann wohl annehmen, dass in der Zeit vom 20.—22. V., also innerhalb zweier Tage die Lamina papyracea dem Virus zum Opfer fiel, denn sonst hätten sich die orbitalen Symptome bei dem weitmaschigen Gewebe, das wohl am schnellsten bei einer Infektion in der Nachbarschaft mit einem Kollateralödem antwortet, früher gezeigt. Die Meningitis ist wohl auf dem Wege durch die Orbita entstanden, denn über dem Siebbeinlabyrinth fand sich auf dem Gehirn kaum Eiter, dagegen sehr viel über dem linken Orbitaldach; sie ist also erst nach dem 20. V. entstanden und hat bereits 5 Tage später zum Tode geführt. Für die Fortleitung des Prozesses von Orbita auf Cerebrum kommt hier der Blut- und Lymphweg in Betracht, mit ziemlicher Sicherheit der Blutweg, da ja die Sinus cavernosi mit eitrigem Thrombenmaterial gefüllt waren. Wie erwähnt, war der rhinoskopische Befund negativ, jedes Zuwarten war natürlich kontraindiziert und genaue Differentialdiagnose bei der Schwere der Erkrankung nicht angebracht. Ob eine Röntgenaufnahme viel mehr Klarheit gebracht hätte, wodurch die Eröffnung der Stirnhöhle sich vielleicht hätte vermeiden lassen, scheint zweifelhaft, da einmal bei den jugendlichen Verhältnissen des Höhlensystems die Frage, ob eine Stirnhöhle erkrankt ist oder nicht, und zum anderen, die Schwellung in der Orbita und deren ganzer Umgebung vielleicht eine Verschleierung in diesen Gebieten gezeigt hätten, obwohl die Stirnhöhle gesund war. Es lag in unserem Falle bereits eine akut aufgetretene intrakranielle Komplikation vor, die zu schnellem Handeln drängte. Der Exophthalmus, das Ödem der Augenlider und die Chemosis liessen ja auch an eine Thrombose der Sinus cavernosi denken und deren Freilegung wäre zu überlegen gewesen. Soweit ich aber in der Literatur habe feststellen können, ist eine derartige Operation mit Erfolg noch nicht ausgeführt worden. Auch der von Voss nach der Lexerschen Modifikation der Krause-

schen Methode, sowie der von Balance operierte Fall kamen zum Exitus.

Unter Hinweis auf den Verlauf dieses Falles muss die Forderung gestellt werden, dass alle Orbitalphlegmonen und Abszesse zweifelhaften Ursprungs zunächst dem Rhinologen zur Untersuchung und evtl. zur operativen Behandlung zugewiesen werden müssen.

Fall IV.

Paul Sch., 16 Jahre alt, aufgenommen am 21. II. 1911, entlassen am 15. III. 1911.

Anamnese: Eine für die Entstehung der vorliegenden Affektion in Betracht kommende Erkrankung hat der Patient noch nicht durchgemacht. Seit vier Jahren besteht eine Anschwellung am rechten Oberlid, die zeitweise verschwunden sein soll. Als sie sich langsam vergrösserte, wurde am 1. XI. 1911 von anderer Seite eine Inzision in das untere Augenlid vorgenommen, und seitdem besteht an anderer Stelle eine Fistel.

Status praesens: Von der allgemeinen Untersuchung abgesehen, die nichts besonderes ergibt, kommt für uns folgendes in Betracht: Rechtes Oberlid hängt etwas herab, ist mäßig geschwellt, im medialen Winkel befindet sich eine etwa erbsengrosse, granulierende Stelle, in deren Mitte eine Öffnung besteht (siehe Figur VI), aus der sich auf Druck etwas Eiter entleert. Mittels Sonde kommt man auf rauhen Knochen, der in dieser ganzen Gegend verdickt zu sein scheint. Die Konjunktiva ist hyperämisch. Visus rechts $-+1{,}0$ $^5/_5$ in 10 cm. Links $-$ $^5/_5$ N in 10 cm. Temperatur 36,8. Puls 72.

In der rechten Nase sieht man im mittleren Nasengang Eiter. Nach Ausspülen und Anwendung des Kokain-Adrenalin-Sprays erfolgt auf Ansaugen deutlich eine Eiterentleerung im mittleren Nasengang und über der mittleren Muschel. Boden der rechten Stirnhöhle ist deutlich druckschmerzhaft. Probeausspülung der rechten Stirnhöhle ist positiv.

Am 26. II. 1911 wird die Killiansche Radikaloperation vorgenommen, dabei zeigt sich ein Defekt im Boden der rechten Stirnhöhle, die reichlich Eiter und polypös entartete Schleimhaut enthält. Auch das Siebbeinlabyrinth und die Keilbeinhöhle enthalten Eiter und granulierende Schleimhaut. Alles Krankhafte wird entfernt, die Fistelöffnung umschnitten und die Wunde primär mit Michelschen Klammern geschlossen.

Der Heilungsverlauf war vollkommen ungestört und die Wunde heilte per primam. Patient wird am 15. III. geheilt entlassen.

Epikrise: Wie in vielen Fällen, so war auch hier die Ätiologie des Nasenleidens nicht zu eruieren; es lag ja auch die Erkrankung schon vier Jahre zurück. Auffallend ist, dass der Patient wegen der Nasenaffektion nicht schon früher einen Arzt konsultierte, denn er muss doch wohl den vermehrten einseitigen Eiterabfluss aus der Nase schon

lange bemerkt haben. Dass Stirnhöhle, Siebbein- und Keilbeinhöhle gleichzeitig erkrankt oder schon sehr lange krank sind, ist nicht ganz wahrscheinlich, denn sonst wäre es doch wohl zur Bildung ödematöser Fibrome gekommen. Je nachdem der Abfluss nach der Nase gut oder weniger gut war, mag das kollaterale Ödem — denn als solches dürfen wir wohl die lange Zeit bestehende geringe Schwellung auffassen — deutlicher zum Ausdruck gekommen sein, bis dann der Durchbruch am Boden der Stirnhöhle erfolgte und mit ihm die subperiostale Abszessbildung, die als Schwellung des oberen Augenlides imponierte.

Dass trotz der lange bestehenden Fistel die Wunde per primam heilte, möchte ich noch besonders hervorheben; denn auch hier wurde, wie in allen unseren Fällen von Stirn- und Kieferhöhlenoperationen das Gebiet der Schnittführung nach Möglichkeit durch Kokain-Adrenalin-Injektion anämisiert. In keinem der in unserer Klinik operierten Fälle wurde durch die Infiltrationen eine prima intentio verhindert.

### Fall V.

Rudolf K., 12 Jahre alt, aufgenommen am 5. VII. 1911, entlassen am 20. VII. 1911.

Aus der Anamnese gewinnen wir für die Ätiologie der Erkrankung keine Anhaltspunkte. Seit vier Tagen erst soll rechts die Protrusio bulbi, der Exophthalmus und das Ödem beider Augenlider rechts bestehen.

Status praesens: Allgemeinbefund ohne Besonderheiten. Bei Blickrichtung geradeaus bedeckt das rechte Oberlid nur einen ganz kleinen Teil der Iris, während links das Oberlid reichlich das obere Drittel der Pupille deckt. Der rechte Bulbus fühlt sich resistenter an als der linke. An der Konjunktiva sind Entzündungserscheinungen garnicht nachweisbar. Auch der Hintergrund ist rechts normal, Nasenhöhle rechts frei; nirgends Eiter sichtbar. Die Durchleuchtung mit der Heryngschen Lampe ergibt keinen Anhaltspunkt für eine rhinogne Erkrankung, dagegen zeigt sich auf dem Röntgenbild eine Verschleierung des rechten Siebbeins. Temperatur 36,8, Puls 75.

Zunächst wird Diaphorese verordnet. Am nächsten Tag (6. VII. 1911) ist eine Vergrösserung des Exophthalmus zu konstatieren, weshalb das Siebbein in Lokalanästhesie eröffnet wird. Da am nächsten Tage keine Besserung eingetreten war, so wird die Killiansche Operation vorgenommen. Der Befund in der Stirnhöhle ist gering, die Schleimhaut ist wenig verdickt und sie enthält etwas dünnflüssigen Eiter. Ergiebiger ist der Befund in den Siebbeinzellen, die nunmehr eine vereiterte morsche Masse darstellen. Die Keilbeinhöhle blieb vor dem Krankheitsprozess verschont. Der Heilungsverlauf bot nichts Abnormes und am 20. VII. 1911 wurde der Junge entlassen. Augensymptome waren sämtlich zurückgegangen, Visus beiderseits normal.

Epikrise: Auch in diesem Falle war der rhinoskopische Befund negativ und nur die Röntgenaufnahme bestärkte die Annahme, dass doch der Krankheitsprozess rhinogen sei. Die Orbitalerscheinungen waren bereits ziemlich schwer und gestatteten kein langes Zuwarten. Auch die Diaphorese hat keinen Abfluss nach der Nase zu bewirkt, wie er sich manchmal danach einstellt. Die Killiansche Operation war angezeigt, da doch einmal von aussen eingegriffen werden musste und es dann in Anbetracht der schweren orbitalen Veränderungen wünschenswert war, sich auch über die Stirnhöhle Klarheit zu verschaffen, die, wie schon öfter erwähnt, bei den noch puerilen Verhältnissen und den Schwellungen in dem erkrankten Gebiet, auch das Röntgenbild nicht immer einwandfrei bringt. Gerade bei der ausgedehnten Destruktion im Siebbein wäre ein Durchbruch in die Orbita wahrscheinlich gewesen. Die mediale Orbitalwand sah aber makroskopisch unverändert aus, und so muss auch hier die Überleitung auf dem Blut- oder Lymphwege erfolgt sein.

Fall VI.

Frieda E., 15 Jahre alt, aufgenommen am 23. V. 1911, entlassen am 8. VI. 1911.

Anamnese: Am 22. V. 1911 bemerkte Patientin eine Schwellung am rechten Auge und im Verlaufe des Tages stellten sich noch Schmerzen beim Bücken im rechten Auge ein. Die Universitäts-Augenklinik in Halle, in die sie sofort verwiesen wurde, stellte folgendes fest: Augenlider rechts ödematös gerötet, Visus normal. Druckempfindlichkeit am rechten inneren Augenwinkel nach oben zum Boden der Stirnhöhle hin. Am Abend des 22. V. wird sie auf unsere Klinik verlegt.

Status praesens: Die Allgemeinuntersuchung ergibt keinen krankhaften Befund. In der Nase nirgends Eiter oder vermehrtes Sekret sichtbar, auch keine Schwellung im Gebiete der mittleren Muschel rechts. Bei Durchleuchtung der Stirnhöhlen mit der Heryngschen Lampe ergibt sich rechts und links kein Unterschied in der Transparenz. Kieferhöhlen beiderseits gleich gut durchscheinend. Geringe Druckempfindlichkeit am Boden der rechten Stirnhöhle. Diesem geringen Befund kann jedoch keinerlei Bedeutung beigemessen werden, da auch an anderen Stellen des Gesichts bei Druck angeblich Schmerzen ausgelöst werden und die Patientin überhaupt recht ängstlich und empfindlich ist. Eine Röntgenaufnahme konnte aus äusseren Gründen nicht vorgenommen werden. Temperatur 37,2, Puls 80.

Der Patientin wurden Diaphorese und feuchte Umschläge verordnet.

Am nächsten Tage, am 23. V., war der Befund klarer, die Schwellung am Auge war noch gross, überhaupt der Befund am Auge noch unverändert, aber in der rechten Nase zeigte sich sowohl im mittleren Nasengang als auch zwischen mittlerer Muschel und Septum Eiter. Die Stirnhöhlengegend ist deutlicher druckempfindlich als vorher. Temperatur 37,4, Puls 84.

Da auch spontan noch Schmerzen geäussert werden und eine Erkrankung der Stirnhöhle mit in Frage kam, so wurde zur Operation nach Killian geschritten. Da der Knochen über der zu bildenden Periostknochenspange auffallend stark war, so ging man, in der Vermutung, dass keine Stirnhöhle vorhanden ist, sehr vorsichtig vor und erkannte auch bald das in ziemlicher Tiefe freigelegte Gewebe als Dura. Die ganze Gegend wird sorgfältig mit sterilem Wasser gereinigt, getrocknet und ein Vioformgazestreifen in die Knochenlücke gelegt und die mit der Kralle zurückgehaltenen Weichteile wieder darüber gelegt. Sodann werden die Weichteile nach der Orbita noch weiter vorsichtig abgeschoben und dabei zeigt sich, dass Eiter aus einem ca. erbsengrossen Defekt zwischen Lamina papyracea und Os lacrimale hervorquillt. Das mit Eiter und mit Granulationen gefüllte Siebbein und auch die erkrankte Keilbeinhöhle werden ausgeräumt und der übliche breite Zugang zur Nase geschaffen. Verschluss der Wunde mittels Michelscher Klammern. Nur an der Umbiegungsstelle vermittelt das Ende des auf der Dura liegenden Tampons den Weg von der Dura nach aussen.

Die am Abend auftretende Temperatur 39,7, in recto, fällt bald ab und die Patientin äussert keinerlei Beschwerden mehr. Doch wird bereits am übernächsten Tag ein Tamponwechsel vorgenommen, da der zur Dura führende Nasenstreifen fötid riecht. Die Nasentampons verbreiten ebenfalls sämtlich Fötor. Die Wunde wird vorsichtig mit Borsäurelösung endonasal ausgespült und Borpulver insuffliert. Bereits am nächsten Tag ist kein Fötor mehr bemerkbar. Der Heilungsverlauf geht schnell vor sich und am 8. VI. wird die Patientin bereits als geheilt entlassen.

Entlassungsbefund der Augenklinik:

Rechts normal $5/6 + 1{,}0$ D $= 5/5$
Links normal $5/5 + 1{,}0$ D $= 5/5$ (Dr. Hasslinger).

Epikrise: Über die Entstehung der Siebbeineiterung erhalten wir auch hier keinen Aufschluss. Zunächst schien es, als ob hier das Augenleiden primär aufgetreten, da nicht einmal eine verdächtige Schwellung der mittleren Muschel sichtbar war. Auch nach Anwendung des Kokain-Adrenalin-Sprays und nach Ansaugen erschien kein Eiter. Aus der Diaskopie konnte man auch keine Schlüsse ziehen und ein Röntgenbild stand nicht zu Gebote. Vielleicht hätte es sogar irregeführt, denn die Gegend der Augenbraue war ebenfalls ödematös geschwellt, und es hätte wohl sein können, dass man beim Fehlen der Stirnhöhle auf eine Erkrankung einer nicht besonders grossen Stirnhöhle geschlossen hätte. In dem falschen Verdacht hätte uns die Angabe über Druckempfindlichkeit nur bestärken können. Selbst wenn am nächsten Tag sich noch kein Eiter in der Nase gezeigt hätte, hätte man operiert; nach dem Befund am nächsten Tage aber war ja ein Vorgehen unsererseits noch mehr berechtigt. Die Erscheinungen

traten auch hier sehr stürmisch auf und da am Boden der Stirnhöhle Druckschmerzen geäussert wurden, war mit einer endonasalen Behandlung keine Zeit zu verlieren, zumal sie bei dem ängstlichen Mädchen kaum sachgemäfs in Lokalanästhesie auszuführen gewesen wäre. Der Infektionsweg zeigte den Defekt am Siebbein. Der Versuch, endonasal die Stirnhöhle zu eröffnen, hätte hier wahrscheinlich zum Tode geführt. Ich möchte nicht verfehlen, auch hier darauf aufmerksam zu machen, dass wir bei eiternden Wunden, insbesondere aber, wenn sich Fötor zeigt, den weitgehendsten Gebrauch von der Borsäure machen. Man ist oft überrascht, wie schnell oftmals jeder Fötor dabei verschwindet.

### Fall VII.

Ewald F., 30 Jahre, aufgenommen am 2. V. 1913, entlassen am 29. V. 1913.

Anamnese: Patient stammt aus gesunder Familie und war seither immer gesund. Seit mehreren Jahren leidet er häufig an Schnupfen und hat dabei stets heftige Kopfschmerzen und reichlichen Eiterausfluss aus der Nase. Seit etwa drei Monaten bemerkt nun Patient, dass das rechte Auge etwas aus seiner normalen Lage verdrängt wird und dass er doppelt sehe. Seit dieser Zeit hat der Ausfluss aus der Nase üblen Geruch. Ein halbes Jahr lang stand er in Behandlung eines Augenarztes, der ihm unter anderem auch Jodkali verordnete. Da aber keinerlei Besserung eintrat, so begab sich Patient in die hiesige Augenklinik. Von dort wurde er am 2. V. 1913 in die Klinik für Ohren-, Nasen- und Kehlkopfkrankheiten verlegt. Bei der Aufnahme hatte Patient ausser geringem Druck im rechten Auge und ausser Doppeltsehen keinerlei Beschwerden.

Status praesens: Bei dem kräftig gebauten und gut ernährten Mann ergibt die allgemeine Untersuchung durchweg normale Verhältnisse. Der uns interessierende pathologische Befund ist folgender (siehe Fig. VII): Rechtsseitig besteht leichter Exophthalmus. Der Bulbus ist etwas nach aussen und nach unten verdrängt. Am oberen inneren Supraorbitalrand fühlt man eine geschwulstartige, etwa bohnengrosse Verdickung von fast knochenharter, aber dabei etwas federnder Konsistenz, die mit dem Knochen im Zusammenhang steht. Beim Blick nach oben bleibt der Bulbus zurück; ebenso, wenn auch in geringem Umfange, beim Blick nach innen.

Befund der Universitäts-Augenklinik (Dr. Boer):

Papille vielleicht im ganzen ein wenig hyperämisch, sonst Augenhintergrund ohne pathologischen Befund. Beim Blick nach links: Gekreuzte Doppelbilder, deren Abstand bei extremer Blickrichtung nach links noch zunimmt. Doppelbilder auch beim Blick geradeaus und beim Blick nach oben. Das Bild des rechten Auges steht höher.

Visus rechts 5/7 N 1,
links 5/5 N 1. Exophthalmometer rechts $17^1/_2$ links $15^1/_2$ mm.

In der rechten Nasenhälfte liegt die mittlere Muschel der lateralen Nasenwand fest an. Im mittleren Nasengang wenig, nicht fötides, eitriges Sekret. Auf Ansaugen zeigt sich hier vermehrte Sekretentleerung. Die Durchleuchtung mittels der Heryngschen Lampe ergibt rechts über Stirnhöhle und Siebbein eine viel geringere Transparenz als links. Temperatur 37, Puls 75.

Bei der Radikaloperation nach Killian am 3. V. ergibt sich folgender Befund:

Beim Abschieben der Weichteile am Dach der Orbita nach der üblichen Schnittführung quillt unter ziemlich starkem Druck gelbgrünlicher fötider Eiter aus der Orbita heraus. Bei weiterem Ablösen des Periosts am Orbitaldach zeigt sich, dass der Boden der Stirnhöhle vollkommen fehlt und die Orbita direkt in die Stirnhöhle übergeht; die letztere ist mit degenerierter, polypöser Schleimhaut und übelriechendem Sekret angefüllt. Nach Bildung der Spange wird die vordere Wand der Stirnhöhle, die vom Supraorbitalrand etwa 3—4 cm nach oben sich erstreckt, entfernt und alles erkrankte Gewebe fortgeräumt.

Weit geringer ist der Befund im Siebbeinlabyrinth, dessen Schleimhaut wohl polypös verdickt ist, das aber keinen Eiter enthält. Die Keilbeinhöhle, deren vordere Wand weggenommen wird, erscheint nicht erkrankt. Auch die linke Stirnhöhle, die von der rechten teilweise nur durch ein membranöses Septum getrennt ist, enthält kein Sekret und scheint nicht verändert.

Die weitere Wundversorgung wird in der üblichen, mehrfach erwähnten Weise vorgenommen. Am 29. V. 13 konnte der Patient als vollkommen geheilt entlassen werden, insbesondere waren alle Störungen von seiten des Auges beseitigt. Nach Mitteilung der Augenklinik waren keine Doppelbilder mehr vorhanden. Die Prüfung mittels Exophthalmometers nach Hertel ergab rechts $15^1/_2$, links 15 mm (siehe Figur VII), (Dr. Hasslinger).

Epikrise: Der Fall selbst bildet für den Rhinologen ja nichts besonderes, zumal auch der Heilungsverlauf ein ganz normaler war. Von dem allgemeinen Schema derartiger Erkrankungen weicht er nur insofern ab, als die okularen Symptome im Vordergrunde standen, wie sie häufiger bei Erkrankung der sphenoidalen Siebbeinzellen oder der Keilbeinhöhlen beobachtet werden, während in unserem Falle gerade eine Affektion dieses Gebietes vollständig fehlte.

Fall VIII.

Johann D., 17 Jahre alt, aufgenommen am 21. IX. 11, entlassen am 9. X. 11.

Anamnese: Ohne bekannte Ursache hatten sich vor vier Tagen Schmerzen über dem linken Auge eingestellt, gleichzeitig sei das Auge etwas hervorgetreten und die Lidspalte sei enger geworden.

Status praesens: Mäfsige Schwellung und leichte Rötung am linken Auge, Bulbus nach vorn, unten und aussen gedrängt. Visus

normal. In der Nase kein Eiter sichtbar; Deviatio septi nach links. Auch nach Anwendung des Kokain-Adrenalin-Sprays und nach Ansaugen erscheint kein Eiter. Linke Stirnseite ist klopfempfindlich. Bei der Durchleuchtung ist die linke Siebbeingegend, vielleicht auch die linke Stirnhöhle weniger transparent. Die Röntgenaufnahme ergibt den gleichen Befund. Temperatur 36,7, Puls 70.

Da am 22. IX. Patient über sehr starke Stirnkopfschmerzen klagt, wird der vordere Teil der mittleren Muschel reseziert und die vorderen Siebbeinzellen, soweit es bei der Enge der Nase möglich war, ausgeräumt. Die Zellen enthielten Eiter und Granulationen.

25. IX. Keinerlei Beschwerden mehr, auch sind die Symptome von seiten des Auges zurückgegangen. Links besteht reichlicher Eiterabfluss aus der Siebbeingegend. Ausspülung der linken Stirnhöhle ergibt ein negatives Resultat.

Da die Eiterung in den nächsten Tagen fortbesteht und einer endonasalen Ausräumung wegen der engen Verhältnisse — auch eine Septumresektion hätte nicht viel genützt — die Eröffnung von aussen vorzuziehen ist, wird diese auch in Aussicht genommen; Patient verweigert aber den Eingriff und wird entlassen.

Epikrise: Von den angeführten Fällen ist dies der vierte Fall, in dem ein rhinoskopischer Befund zunächst fehlte. Eine Erkrankung der Stirnhöhle war nicht sicher und deshalb begnügte man sich zunächst mit der endonasalen Eröffnung des Siebbeins, worauf prompt Besserung eintrat und sich Eiterabfluss einstellte. Bei der Probeausspülung fand sich kein Eiter in der Stirnhöhle, aber trotzdem verlangte das Fortbestehen der Siebbeineiterung, insbesondere wegen der engen Verhältnisse, einen Eingriff von aussen, der leider nicht gestattet wurde. Eine Anfrage bei dem Patienten wurde nicht beantwortet.

### Fall IX.

Anna Sch., 29 Jahre alt, aufgenommen 16. V. 13, entlassen 13. VI. 13.

Anamnese: Patientin stammt aus gesunder Familie, ist früher angeblich nie ernstlich krank gewesen. Anfang Mai bekam Patientin einen heftigen Schnupfen, in dessen Gefolge sich heftige Kopfschmerzen einstellten. Am 10. V. traten Schmerzen im linken Auge auf und zugleich bemerkte die Patientin, dass das linke Auge anschwoll. Auch stellten sich Doppelbilder ein. Sie suchte deshalb am 14. V. 13 die Universitäts-Augenklinik zu Halle a. S. auf. Dortselbst wurde folgender Befund erhoben (Dr. Hasslinger): «Schwellung und Rötung des linken Oberlides, am stärksten im nasalen Lidwinkel. Orbitalrand lässt sich abtasten. Bulbus nach unten verdrängt. Exophthalmus rechts = 15 mm; links 18 mm. Die geschwollene Partie ist nur wenig druckempfindlich. Aus dem Tränensäckchen lässt sich nichts ausdrücken. Beim Versuch, den Bulbus in die Orbita zurückzudrängen, stösst man

auf einen ziemlich harten Gegenstand. Beweglichkeit nach aussen eingeschränkt, nach oben fast aufgehoben. Doppelbilder. Beim Blick nach oben steht das Bild des linken Auges nach oben und rechts: beim Blick nach links steht es links vom Bild des rechten Auges.

Visus rechts — 1,0 D $^5/_5$ p,
links — 1,0 D $^5/_7$ p.» Dr. Hasslinger.

Am 15. V. wurde Patientin zur Untersuchung der Nebenhöhlen in unsere Poliklinik geschickt. Dort wurde folgender Befund erhoben: Linkes oberes Augenlid etwas geschwellt, der Augapfel ist nach aussen und unten verdrängt. Die Gegend der Nasenwurzel links und der Stirnhöhle ist ebenfalls etwas geschwellt. Im linken mittleren Nasengang Eiter, der zwischen Muschel und der etwas vorgewölbten äusseren Nasenwand zum Vorschein kommt. Nach Reinigung der Nase tritt sehr bald wieder etwas Eiter an dieser Stelle zu Tage, ebenso nach Ansaugen. Die Durchleuchtung mit der Heryngschen Lampe ergibt Verdunkelung der linken Kieferhöhle und des linken Siebbeins. Probeausspülung der linken Kieferhöhle ist negativ. Stirnhöhlen und Siebbeingegend druckempfindlich. Die Röntgenaufnahme ergibt Verdunkelung des linken Siebbeins. Temperatur 37,2, Puls 80.

Zwecks Eröffnung des linken Siebbeins wurde Patientin am 16. V. in unsere Klinik verlegt. Noch an demselben Tage wurde das linke Siebbein endonasal eröffnet und zum Teil entfernt. Die Siebbeinzellen enthielten Eiter und reichliche Granulationen. Während der nächsten Tage erhielt Patientin täglich ein Kopflichtbad. Ausserdem wurde die Nase täglich mit Ansaugen behandelt. Es entleerte sich die ersten Tage reichlich eitriges Sekret. Die Schwellung der linken Stirngegend nahm zusehends ab, die Lidspalte wurde täglich weiter, die subjektiven Beschwerden waren nach den ersten drei Tagen verschwunden.

26. V. 13 wurde Patientin der Augenklinik überwiesen und dabei Visus rechts und links — 1,0 D 5/5 p festgestellt. Exophthalmometer rechts = 13 mm, links = 14 mm. (Dr. Hasslinger.)

Am 10. VI. 13 war keine Schwellung mehr zu konstatieren, ebenso waren beide Lidspalten gleich weit.

Am Entlassungstage 13. VI. 13 wurde Patientin nochmals der Augenklinik zur Nachuntersuchung überwiesen und dabei völlig normaler Visus festgestellt. Ausserdem Messung mittels Exophthalmometers beiderseits gleich 14 mm. In der Nase war nirgends mehr Sekret sichtbar.

## Fall X.

Franz H., 21 Jahre alt, aufgenommen am 11. VII. 1912, entlassen am 31. VII. 1912.

Anamnese: Vor 14 Tagen sei Patient an Schnupfen erkrankt, ausserdem seien noch Hals- und Schluckschmerzen dazu gekommen. Allmählich hätten sich die Schmerzen auf den Bereich der linken Kieferhöhle konzentriert und schon bald sei aus beiden Nasenseiten,

später nur mehr links, eitriger Schleim gekommen. Am 6. VII. sei das linke Auge geschwellt.

Status praesens: Die Erkrankung erstreckt sich nur auf Auge und Nase. Das linke Auge ist völlig geschlossen, die Augenlider verdickt und gerötet, Nasolabialfalte links verstrichen. Grössere Schmerzen werden nur bei Druck auf die linke Siebbeingegend ausgelöst. In der linken Nase sieht man im mittleren Nasengang und zwischen mittlerer Muschel und Septum grünlichen Eiter. Durchleuchtung und Röntgenaufnahme ergibt eine Verschleierung des linken Siebbeins.

Temperatur 38,3. Puls entsprechend erhöht, 92, sonst ohne Besonderheiten.

Es wird das total vereiterte Siebbeinlabyrinth ausgeräumt und die erkrankte Keilbeinhöhle breit eröffnet. Die Heilung trat dann prompt ein. Bei der Entlassung war nirgends mehr Sekret in der Nase, Lidspalte beiderseits gleich weit. Visus beiderseits normal.

Epikrise von Fall IX und X und Zusammenfassung.

Die beiden letzten Fälle boten keine wesentliche Abweichungen von den früher beschriebenen Fällen. Sie zeigen wie alle übrigen Fälle mit Ausnahme von Fall III, dass bei Nebenhöhlenaffektionen mit orbitalen Komplikationen so gut wie immer durch rechtzeitige ausreichende operative Behandlung der entsprechenden Höhle die Komplikationen verschwinden, und dass es nicht opportun ist, gegen die Abszesse oder Phlegmonen direkt, ohne die primäre Erkrankung zu berücksichtigen, chirurgisch vorzugehen.

Wie schon hervorgehoben, sind wir in der Mehrzahl der Fälle keineswegs imstande, bei dem komplizierten Höhlensystem durch Inzisionen in das peribulbäre Gewebe und auch nicht durch Eröffnung einiger Siebbeinzellen, genügenden Abfluss zu schaffen. Bei der Hälfte der genannten Fälle war der rhinoskopische Befund zunächst negativ und schon mit Rücksicht darauf und ferner auf Grund der Tatsache, dass der grösste Teil sämtlicher entzündlicher Prozesse in der Orbita ihre Entstehung einer gleichzeitig vorhandenen Nebenhöhleneiterung verdankt, möchte ich an dem bereits in der dritten Epikrise aufgestellten Satz festhalten, dass alle Orbitalphlegmonen und Orbitalabszesse zweifelhaften Ursprungs zunächst dem Rhinologen zur Untersuchung und eventuellen Behandlung zuzuweisen sind.

Am Schlusse meiner Arbeit erfülle ich gerne die angenehme Pflicht, meinem verehrten Lehrer, Herrn Geheimrat Professor Dr. med. Denker, für die gütige Überweisung der Arbeit und für die Unterstützung bei derselben meinen ehrerbietigsten Dank auszusprechen.

# Lebenslauf.

Ich, Karl Josef Hilfrich wurde am 3. Januar 1883 zu Camberg, Regierungsbezirk Wiesbaden geboren, bin preußischer Staatsangehöriger. Ich besuchte das Königliche Gymnasium in Hadamar (Westerwald), wo ich April 1902 die Reifeprüfung bestand. Ich studierte dann in Bonn a. Rh. von Ostern 1902 bis Herbst 1902 Medizin, sodann besuchte ich die Kaiser-Wilhelms-Akademie für das militärärztliche Bildungswesen zu Berlin bis Oktober 1907. Das Tentamen physicum bestand ich am 2. März 1905 zu Berlin. Am 1. Oktober 1907 wurde ich zum Unterarzt im Lothringischen Infanterie-Regiment 173 ernannt und gleichzeitig für ein Jahr zur Charité abkommandiert. Am 14. April 1909 bestand ich die ärztliche Staatsprüfung zu Berlin und erhielt gleichzeitig die Approbation. Tag des Colloquiums war der 25. Juli 1913.

Meine Lehrer waren: Geh. Rat Prof. Anschütz, v. Bergmann, Bier, Brieger, Bumm, Engelmann, Engler, Fischer, Fraenkel, Hertwig, Hildebrand, Kraus, v. Leyden, Lesser, Liebreich, v. Michel, Ohlshausen, Orth, Passow, Richter, Schulze, Schiefferdecker, La Valette Saint George, Waldeyer, Wartburg, Ziehen.

Abbildung 1.

H., Hugo. Pansinuitis links.

Vor der Operation.

Protrusio bulbi nach vorn, unten und aussen, starke Chemosis, Schwellung der Gegend der linken Stirnhöhle und der linken Wange, parallel der Augenbraue eine $^1/_2$ cm breite granulierende Wunde, in deren Verlauf zwei tiefe Fisteln liegen.

Abbildung 2

H., Hugo.
Nach der Operation.

Abbildung 3.

Sch., Margarete. Stirnhöhleneiterung rechts.
Vor der Operation.
Starke ödematöse Schwellung des rechten oberen Augenlides, Lidspalte sehr verengt. Unterhalb der Augenbraue eine ca. 3 cm lange granulierende Wunde mit Fistel in ihrem medialen Teil.

Abbildung 4.

Sch., Margarete.
Nach der Operation.

Abbildung 5.

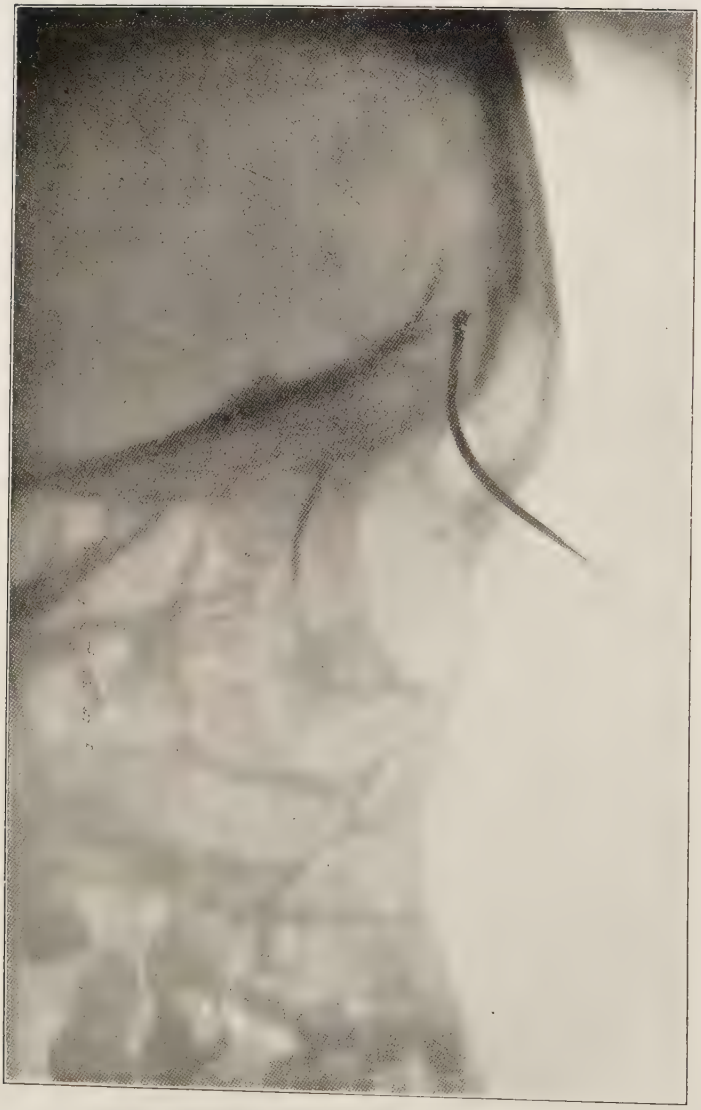

Sch., Margarete. Stirnhöhleneiterung rechts.
Die durch die Fistel eingeführte Sonde steckt in der verdunkelten rechten Stirnhöhle, linke Stirnhöhle hell.

Abbildung 6.

Sch., Paul. Stirnhöhleneiterung rechts.
Vor der Operation.
Schwellung und Herabhängen des rechten Oberlides, in seinem medialen Winkel eine etwa erbsengrosse, granulierende Stelle, mit Öffnung in der Mitte.

Abbildung 7.



F., Ewald. Stirnhöhleneiterung rechts.
Exophthalmus rechts. Protrusio bulbi unten und aussen. Am oberen inneren Supraorbitalrand eine bohnengrosse Verdickung.

Abbildung 8.

F., Ewald.
Nach der Operation.

Abbildung 9.

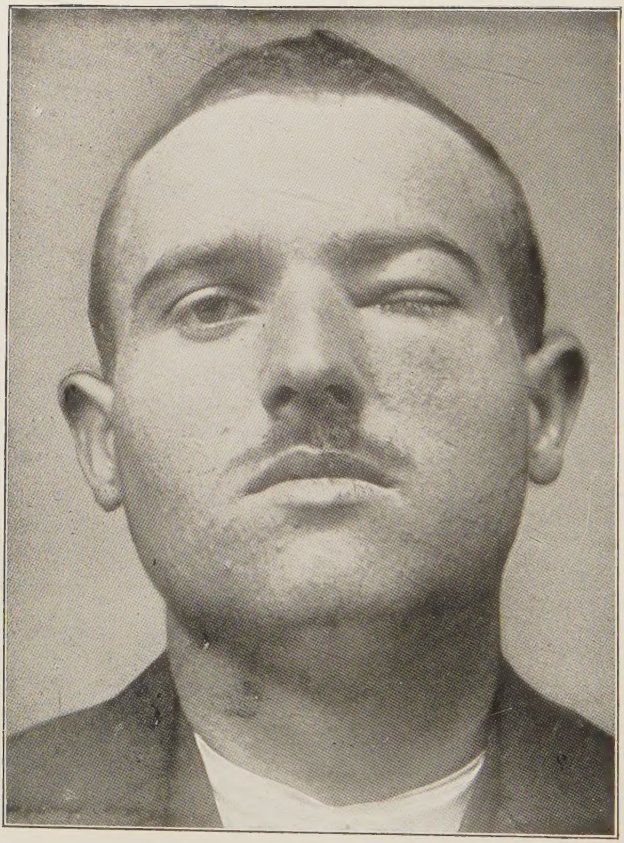

H., Franz. Siebbeineiterung links.
Unteres und oberes linkes Augenlid verdickt und gerötet. Auge völlig geschlossen.

Abbildung 10.



Bei der Entlassung.